

**A középfül koleszteatómák MR diagnosztikai
kimutathatóságának meghatározása, valamint a
timpanoplasztikák eredményességének vizsgálata**

Doktori értekezés

Dr. Kálmán Judit

Semmelweis Egyetem

Klinikai orvostudományok Doktori Iskola



Témavezető: Dr. Polony Gábor, Ph.D., habil. egyetemi docens

Hivatalos bírálók: Dr. Bencsik Beáta, Ph.D., egyetemi adjunktus

Dr. Perényi Ádám, Ph.D., egyetemi adjunktus

Komplex vizsga szakmai bizottság:

Elnök: Dr. Reusz György, habil. egyetemi tanár

Tagok: Dr. Küstel Marianna, Ph.D., egyetemi docens

Dr. Bencsik Beáta, Ph.D., egyetemi adjunktus

Dr. Szabó Balázs, Ph.D., adjunktus

Budapest

2023

TARTALOMJEGYZÉK

RÖVIDÍTÉSEK JEGYZÉKE.....	4
1. BEVEZETÉS.....	6
1.1. A hallásfunkció anatómiai és élettani alapjai.....	6
1.2. A krónikus középfülgyulladások előfordulása	9
1.3. A krónikus középfülgyulladások definíciója, klinikai jellemzői és elkülönítése az akut középfülgyulladástól	10
1.4. A koleszteatóma és annak definíciója.....	12
1.4.1. A koleszteatóma klasszifikációja	12
1.4.2. A koleszteatóma klinikai megjelenése	13
1.4.3. Recidíva / reziduum definíció.....	13
1.4.4. Staging, a súlyosság meghatározása	14
1.5. A krónikus középfülgyulladások diagnosztikája	15
1.6. A krónikus középfülgyulladások terápiája	16
1.6.1. Mikroszkópos versus endoszkópos feltárás.....	17
1.6.2. CWU versus CWD technika, CWR és BOT technika.....	18
1.6.3. Hallócsontláncolati rekonstrukcióra használt protézisek	22
1.7. Utánkövetés, non-EPI DW-MRI.....	25
2. CÉLKITŰZÉS	28
2.1. A non-EPI DW-MRI alkalmazásának korlátai koleszteatóma utánkövetésben hallócsontláncolati rekonstrukciót követően	28
2.2. A titán PORP/TORP hallócsontláncolati protézisek funkcionális eredményének retrospektív vizsgálata timpanoplasztikán átesett krónikus középfülgyulladásos betegek csoportjában	29
3. MÓDSZEREK.....	31
3.1. A non-EPI DW-MRI alkalmazásának korlátai koleszteatóma utánkövetésben hallócsontláncolati rekonstrukciót követően	31
3.1.1. Betegadatok	31
3.1.2. A képalkotó vizsgálati protokoll.....	32
3.1.3. Műtét.....	33
3.1.4. A koleszteatóma kiterjedésének leírására használt rendszerek	33
3.1.5. Hallásvizsgálat.....	33

3.1.6.	Statisztikai analízis	34
3.2.	A titán PORP/TORP hallócsontláncolati protézisek funkcionális eredményének retrospektív vizsgálata timpanoplasztikán átesett krónikus középfülgyulladásos betegek csoportjában	35
3.2.1.	Betegadatok	35
3.2.2.	Műtét.....	36
3.2.3.	Hallásvizsgálat.....	37
3.2.4.	Statisztikai analízis	37
4.	EREDMÉNYEK.....	38
4.1.	A non-EPI DW-MRI alkalmazásának korlátai koleszteatóma utánkövetésben hallócsontláncolati rekonstrukciót követően	38
4.2.	A titán PORP/TORP hallócsontláncolati protézisek funkcionális eredményének retrospektív vizsgálata timpanoplasztikán átesett krónikus középfülgyulladásos betegek csoportjában	41
4.2.1.	Halláseredmény és a sebészi technika összefüggése.....	44
4.2.2.	Primer és revíziós hallócsontláncolati rekonstrukciók összehasonlítása..	45
4.2.3.	A parciális és teljes hallócsontláncolati rekonstrukciós esetek halláseredményei	46
4.2.4.	Halláseredmények PORP-al történő rekonstrukció után.....	46
4.2.5.	Halláseredmények TORP-al történő rekonstrukció után.....	46
4.2.6.	Halláseredmények revíziós esetekben a korábbi műtéti szám függvényében.....	49
4.2.7.	Halláseredmények revíziós esetekben a korábbi műtéti helyszín függvényében.....	50
4.2.8.	A TORP/PORP hallócsontláncolati rekonstrukciókkal elért halláseredmények prediktív faktorainak vizsgálata.....	51
5.	MEGBESZÉLÉS	53
5.1.	Egy új diagnosztikus modalitás alkalmazása krónikus koleszteatómás betegek utánkövetésében (non-EPI DW-MRI, PROPELLER technika)	53
5.1.1.	Reziduum, recidíva előfordulása a középfül alrégióban second-look műtét során	53

5.1.2.	A non-EPI DW-MRI (PROPELLER technika) diagnosztikus hatékonysága és alkalmazásának korlátai koleszteamóma utánkövetésben hallócsont-láncolati rekonstrukciót követően.....	54
5.1.3.	A „partial volume averaging/artefact” radiológiai jelenség és annak lehetséges befolyásoló szerepe a non-EPI DW-MRI diagnosztikus pontosságára koleszteamóma utánkövetés során.....	57
5.1.4.	Az autológ protézisek létjogosultsága napjainkban	57
5.1.5.	Egyszakaszos versus kétszakaszos műtét a koleszteamóma sebészetben ..	58
5.1.6.	Magyarországi (közép-kelet-európai) lehetőségek.....	58
5.2.	A krónikus középfülgyulladásos beteganyag hallócsont-láncolati rekonstrukciója	59
5.2.1.	Primer hallócsontláncolati rekonstrukció titán TORP/PORP rendszerrel	59
5.2.2.	Revíziós esetek hallócsontláncolati rekonstrukciója titán TORP/PORP rendszerrel	60
5.2.3.	A primer műtéti indikáció szerepe a posztoperatív ABG alakulására.....	60
5.2.4.	A műtét utáni halláseredmény alakulása rövid és hosszú távon.....	61
5.2.5.	A protézis malfunícióhoz vezető okok revíziós OCR esetben	61
5.2.6.	Prediktív tényezők a revíziós timpanoplasztikák sikerességének megítélésében	62
6.	KÖVETKEZTETÉSEK	64
7.	ÖSSZEFOGLALÁS	67
7.1.	Összefoglalás	67
7.2.	Summary	68
8.	IRODALOMJEGYZÉK	69
9.	SAJÁT PUBLIKÁCIÓK JEGYZÉKE	79
9.1.	A disszertációhoz felhasznált publikációk.....	79
9.2.	A témához kapcsolódó egyéb publikációk	79
9.3.	A témához nem kapcsolódó egyéb publikációk	80
10.	KÖSZÖNETNYILVÁNÍTÁS	82

RÖVIDÍTÉSEK JEGYZÉKE

3D FSPGR (3D T1W Fast-Spoiled Gradient Echo)

A (attic)

ABG (air-bone gap)

A csoport (autológ kortikális csontkolumellával rekonstruált betegek)

ADC (apparent diffusion coefficient- látszólagos diffúziós koefficiens)

AE (anterior epitympanum)

AM (anterior mesotympanum)

BOT bony obliteration technique

CHL (conductive hearing loss)

COM (chronic otitis media)

COM w Cholest (chronic otitis media with cholesteatoma)

COM w/o Cholest (chronic otitis media without cholesteatoma)

CWD (canal wall down mastoidectomy)

CWR (canal wall reconstruction)

CWU (canal wall up mastoidectomy)

Δ ABG (gap-change)

DW-MRI (diffusion weighted magnetic resonance imaging)

eADC (exponential ADC)

EPI (echo-planar imaging)

FOV (field of view)

H (hypotympanum)

HRCT (high resolution computer tomography)

M (mastoid)

MERI (middle ear risk index)

MP-MRI (multi-parametric MRI)

mPORP (malfunkciós partial ossicular replacement prosthesis)

mTORP (malfunkciós total ossicular replacement prosthesis)

non-EPI DW-MRI (non echo planar diffusion weighted magnetic resonance imaging)

NPV (negative predictive value)

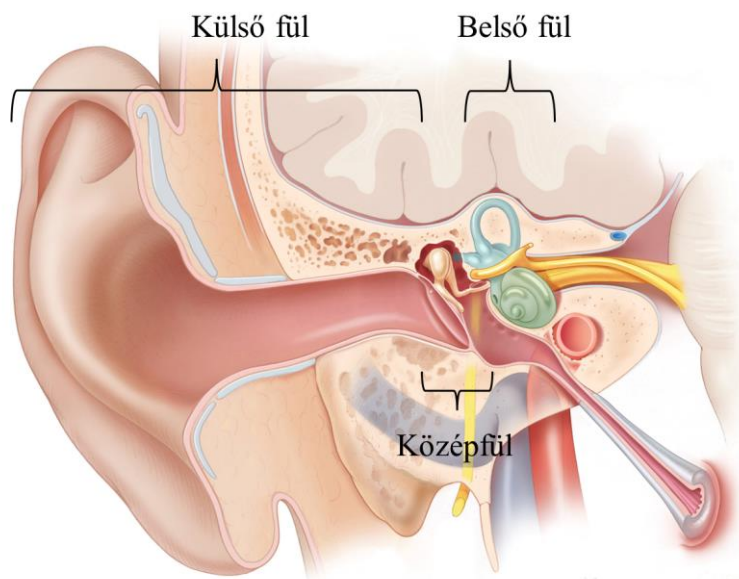
OCR (ossicular chain reconstruction)

PE (posterior epitympanum)
PM (posterior mesotympanum)
PORP (partial ossicular replacement prosthesis)
postop ABG (postoperative air-bone gap)
PPV (positive predictive value)
preop ABG (preoperative air-bone gap)
PROPELLER (periodically rotated overlapping parallel lines with enhanced reconstruction)
PTA (pure-tone average)
rTORP (revíziós total ossicular replacement prosthesis)
rPORP (revíziós partial ossicular replacement prosthesis)
SD (standard deviation)
STAM klasszifikációs rendszer, S1 (supratubal recess), S2 (sinus tympani), T (tympanic cavity), A (attic), M (mastoid)
S1 (supratubal recess/anterior epitympanon)
S2 (sinus tympani)
T (tympanic cavity)
T csoport (titán protézissel rekonstruált betegek)
TORP (total ossicular replacement prosthesis)
tPORP (összes partial ossicular replacement prosthesis)
tTORP (összes total ossicular replacement prosthesis)
WR csoport (nem történt láncolati rekonstrukció)
...w Cholest (with cholesteatoma)
...w/o Cholest (without cholesteatoma)

1. BEVEZETÉS

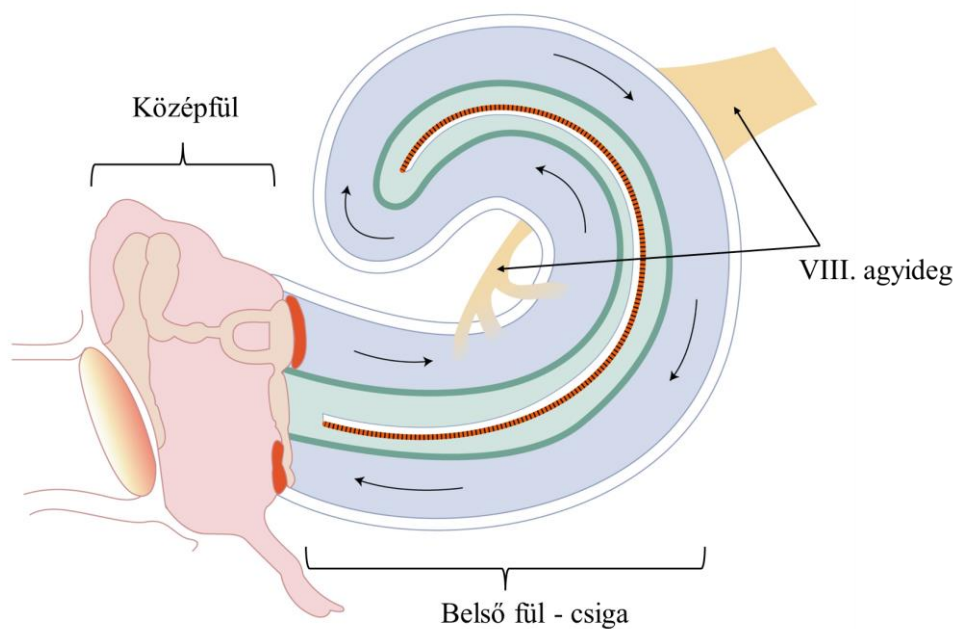
1.1. A hallásfunkció anatómiai és élettani alapjai

Hallásnak (auditív vagy akusztikus érzékelés) nevezzük azt a folyamatot, melynek során érzékeljük a környezeti hangokat. Hallószervünk a fül, mely segíti a tájékozódást és a kommunikációt mindennapjainkban. A hallás folyamata igen bonyolult mechanikai és elektrofiziológiai történések sorozata és összessége. A külvilágban létrejövő hangrezgéseket a fülkagyló tölcser alakú morfológiájának segítségével összegyűjti és a hallójáratba reflektálja, majd a hanghullámok a dobhártyát megrezegtetve rezgést keltenek, mely a középfülben elhelyezkedő hallócsontláncolati rendszerre tevődik át. A kengyel talpa az ovális ablakon keresztül a hangenergiát a belső fül folyadékterébe közvetíti, melyben a kengyeltalp mozgásának megfelelően frekvenciaspecifikus hullámok keletkeznek, ingerületbe hozva ezzel a Corti szerv érzékszeteit: a külső és belső szőrsejteket. A szőrsejteken az extra- és intracellularis tér között fennálló jelentős potenciálkülönbség megváltozása folyamán keletkező elektromos jeleket a VIII. agyideg (nervus vestibulocochlearis), a halló- és egyensúlyozóideg hallásért felelős rostjai vezetik el a különböző hallómagvak és a hallókéreg felé. **1-2. ábra.**



1. ábra. Külső-közép-belső fül sémás rajza jobb fülön.

Otologic Surgery Atlas, Otolaryngology-Head & Neck Surgery, Stanford Medicine [1]



2. ábra. A közép és a belső fül működésének elve. ©

Ugyan a külső fül (fülkagyló és hallójárat) szerepe elsősorban a hangrezgések összegyűjtése, dobhártya felé való irányítása és az irányhallás biztosítása, mégis a fülkagyló speciális tölcser alakja, illetve a hallójárat enyhén S alakú lefutása révén kb. 6-8 dB-es hangintenzitás-erősítést is végez. Az akusztikai impedancia illesztés oroszlánrészét azonban a középfül (dobhártya, dobüreg, hallócsontláncolat és annak izomzata, fülkürt, masztoid sejtrendszer) végzi. Erre azért van szükség, mert az emlősök szárazföldi életre való áttérése során a hangenergia 99%-a elveszne egyébként. A hanghullám egy része visszaverődik, másik része tovább terjed az új közegben. A középfül az akusztikus impedancia illesztés folyamata során a külső hangrezgéseket, amelyek levegőben terjednek, átalakítja, felerősíti és átadja a belső fül folyadékterének. Ez 26,7 dB-es hangnyomásnövekedést jelent. A középfül akusztikus impedancia illesztése 3 tényezőből adódik össze. Először a dobhártya felületének (55 mm^2) és a kengyel talp felületének ($3,2 \text{ mm}^2$) hányadosából származó erősítés, mely kb. 17:1 arányú erősítést jelent. Másodszor, mivel a kalapács nyele hosszabb, mint az üllő hosszú szára, így a kalapácsnyél emelő szerepet tölt be, mely további 3:1 arányú erősítést biztosít, ez pedig kb. 7,3 dB-es hangnyomás-fokozódást jelent. Végül a dobhártya kónuszos formája és a kerekablak-fülkét leárnyékoló hatása teszi teljessé az impedancia illesztést [2].

A középfül másodlagos szerepe a belső fül védelme a túl erős hangoktól, melyet a kengyelfejen tapadó m. sztapediusz (kengyel izomzata), ill. kisebb részben a kalapács nyelén tapadó m. tenzor timpani biztosítja.

A külső és középfül megfelelő morfológiája és funkciója eredményezi a hallás légvezetési komponensének legjobb működését.

A krónikus középfülgyulladás során a középfül struktúrái károsodhatnak, így a dobhártya, a dobüreg, benne a hallócsontláncolattal és a dobüregi izmokkal, a fülkürt és a masztoid sejtrendszer. Amennyiben a középfül (és külső fül) morfológiája vagy funkciója megváltozik, az ideálistól eltér, úgy ép belsőfül-működés mellett is halláscsökkenés alakul ki. Ezt nevezzük vezetési halláscsökkenésnek. A középfülsebészet célja a betegség szanálása a középfülből, és lehetőség szerint a legjobb morfológia helyreállítása, hogy a vezetési halláscsökkenést javítani tudjuk.

A krónikus középfülgyulladások kezelése sebészi. Timpanoplasztika során a betegség szanációja, a dobhártya rekonstrukciója, lehetőség szerint légtartó dobüreg létrehozása

és hallásjavítás történik [3]. A hallásjavító beavatkozások során a hallócsontok pótlására alkalmazott anyagok közül jelenleg a titán protézisek számítanak a legkorszerűbbnek.

A fenti ismeretek figyelembevételével a krónikus középfülgyulladás miatt timpanoplasztikán átesett betegek eseteit vizsgáltuk meg a célból, hogy a műtéti sikerességet, így a hallásjavítást is maximalizálni tudjuk a jövőben, illetve a betegek utánkövetésében újonnan bevezetett speciális non-EPI DW-MRI (non echo planar diffusion weighted magnetic resolution imaging) felvételek eredményességét és korlátait meg tudjuk határozni. Kutatásunk során prospektíven vizsgáltuk a betegek egy részét, akik koleszteatómás középfülgyulladás miatt „second-look” revíziós műtéten estek át preoperatíven elvégzett non-DW-MRI vizsgálatot követően. Ezen kívül a titán hallócsontláncolati rekonstrukcióban részesült betegek eredményeit retrospektíven vizsgáltuk meg.

1.2. A krónikus középfülgyulladások előfordulása

A krónikus középfülgyulladások előfordulása (prevalenciája) a világon a WHO felmérése alapján 1–46% között változik. Ez azt jelenti, hogy a Föld lakosaiból kb. 65–330 millió embernek van krónikus fülfolyása és 50%-ban ehhez jelentős halláscsökkenés is társul [4, 5]. A nyugat-atlanti országokban a legmagasabb a prevalencia (2,5–43%), amit Délkelet-Ázsia (0,9–7,8%), Afrika (0,4–4,2%), Dél- és Közép-Amerika (3%), a Kelet-Mediterráneum (1,4%) és végül Európa (0,4%) követ [4–6].

Az incidenciája világszerte 7,76 új eset/1000 fő, mely Óceániában a legmagasabb (9,37), melyet Dél- és Nyugat-Afrika (7,56) követ. Legkedvezőbb az incidenciája a krónikus középfülgyulladásoknak Észak-Amerika és Ázsia magas bevétellel rendelkező részein, itt 3,06–3,02 új eset/1000 fő. Korcsoportos megoszlás alapján 1 éves kor alatt legmagasabb az incidencia világszerte (15,4), míg 65 éves kor felett már alacsony [7].

Esettanulmányok alapján 1934-ben a krónikus középfülgyulladásos szövődmények miatti mortalitása 76%-os volt, ez a szám a szulfonamidok és a penicillin elterjedését követően 1963–1982 között 10%-ra csökkent. Az 1939–49 között 36%-ban meghatározott mortalitás 1961–71 között 0% körülire esett [4]. A leggyakoribb halálok továbbra is a masztoiditisz, illetve ennek talaján kialakult további szövődmények. A

masztoidéktómiák száma követi a mortalitáscsökkenés arányait: 1938-ban még 20%-ban alakult ki masztoiditisz, mely sebészi szanációt igényelt, addig 1948-ra már 2,5%-ra csökkent ez az arány [4]. 1996-ban a WHO felmérése alapján még évente 28.000 ember halt meg szövődményes krónikus középfülgyulladásban, jórészt Délkelet-Ázsiában és Afrikában [4], a legújabb vizsgálatok alapján ez napjainkban is még 21.000 fő [7]. A mortalitás Óceániában a legkedvezőtlenebb (101,1/10 millió fő/év), melyet Dél- és Nyugat-Afrika követ (96,2–91,8). Észak-Amerika és Ázsia magas bevétellel rendelkező részein 1,6–1,7 a mortalitás krónikus középfülgyulladás szövődményeként 10 millió főre vetítve [7]. Nyugat-Európában ez a szám 2,8 fő. A mortalitás is korcsoportos megoszlás szerint változik. 1 éves kor alatt 35,4, 1–4 éves kor között 90,5, míg 25–34 éves kor között csak 13,6/10 millió fő/év. Idős korban, 75 év felett az elhalálozás aránya ismét kiugróan magassá válik: 160,5/10 millió fő/év [7].

Végezetül érdemes kihangsúlyozni, hogy a krónikus középfülgyulladások szövődményeként jelentkező halláscsökkenés mi módon befolyásolja a társadalom egészségét.

Az iparilag fejlett országokban a halláscsökkenés (vezetékes és szenzorineurális) a harmadik leggyakoribb krónikus megbetegedés idős korban a hipertóniát és az ízületi megbetegedéseket követve a sorban. Kimutatott tény, hogy ezen kórállapotok mind a fizikális, mind a mentális egészségre jelentős hatással bírnak. [8, 9]. A krónikus középfülgyulladások kezelésének és azzal elérhető hallásjavításnak valós társadalmi jelentősége is van, a nyilvánvaló egyéni érdeken túl. Az idős emberek hallásrehabilitációja és társadalmi reintegrációja hosszútávon tehát költségmegtakarítást jelenthet az egész társadalom számára.

1.3. A krónikus középfülgyulladások definíciója, klinikai jellemzői és elkülönítése az akut középfülgyulladástól

A tradicionálisan elterjedt latin nevezéktant, otitis media chronica, illetve a klasszikus felosztást – otitis media catarrhalis chronica (simplex és serosa) és otitis media suppurativa chronica (mesotympanalis és cholesteatomatosa) – az utóbbi évtizedekben elterjedő angolszász nomenklatura és beosztás háttérbe szorítani látszik [3].

A krónikus katarhális középfülgyulladás elnevezés a fülkürt-elégtelenségre utal mint kiváltó tényezőre. Jellemzője, hogy több mint 6 hete dobhártya-retrakció áll fenn (simplex forma) vagy a retrahált dobhártya mögött krónikus savó is látható (serous forma).

A krónikus szuppuráló középfülgyulladások közös jellemzője a hosszú ideje (>6 hét) fennálló folyamatos vagy visszatérő fájdalomtalan fülvadáskozás, a vezetési halláscsökkenés és a jellegzetes dobhártyakép. A mezotimpanális alcsoportban centrális perforáció képe látható, kevésbé bűzös fülvadásékkal. Ezzel szemben a koleszteatómás csoportnál valódi perforáció helyett hámzsák szájadékról beszélhetünk, melyet korábban „széli” perforációnak hívtak utalva gyakori attikus vagy hátsó-felső negyedi kiindulására. Jellegzetes kísérő jele lehet az „ominózus pörk” és az „örszem polip”. Tekintettel a hámzsákban retineálódott keratinmasszára és a folyamat csontdestruktív jellegére, klasszikusan eves-bűzös fülfolyás figyelhető meg ezen betegcsoportnál [3].

A jelenleg uralkodóvá váló angolszász nevezéktan bizonyos aspektusokban különbözik a magyar orvostársadalom által ismert és gyakran használt elnevezésektől. Ez megnehezíti a bizonyítékokon alapuló orvoslás (evidence based medicine) új eredményeinek alkalmazását a hazai gyakorlatban. Az utóbbi nevezéktan elsősorban a klinikai megjelenésre, diagnosztikára, és a terápiára teszi a hangsúlyt és nem az időbeli lefolyására utal, szemben a klasszikus csoportosítással.

Az angolszász elnevezés tehát megkülönbözteti az *acute otitis media*-t (AOM) és az *otitis media with effusion*-t (OME). AOM definíció szerint hirtelen kialakuló gyulladással jelek megjelenése a középfülben (mely leginkább fülfájdalommal, elődomborodó dobhártyaképpel jár). Társulhat hozzá fülfolyás is, valamint szisztémás tünetek, úgy mint hőemelkedés, láz, rossz közérzet, étvágytalanság [10]. A klasszikus elnevezések közül ez leginkább az *otitis media suppurativa acuta*-nak feleltethető meg.

Az OME, azaz középfülgyulladás dobüregi folyadékgyülemmel, arra utal csupán, hogy a középfülben váladék van, ami általában mukózus, sűrű, ezért szinonimája a „glue-ear” vagy „ragasztó-fül”, de akut gyulladásra utaló jelek nem társulnak hozzá [11]. Az OME pedig leginkább a klasszikus *otitis media catarrhalis chronica serosa* szinonimája lehetne.

Az OME gyakran AOM talaján, azt követően alakul ki, de AOM-re utaló előzmény nélkül fülkürtfunkciós elégtelenség talaján is kialakulhat [11]. A gyerekek 90%-nál

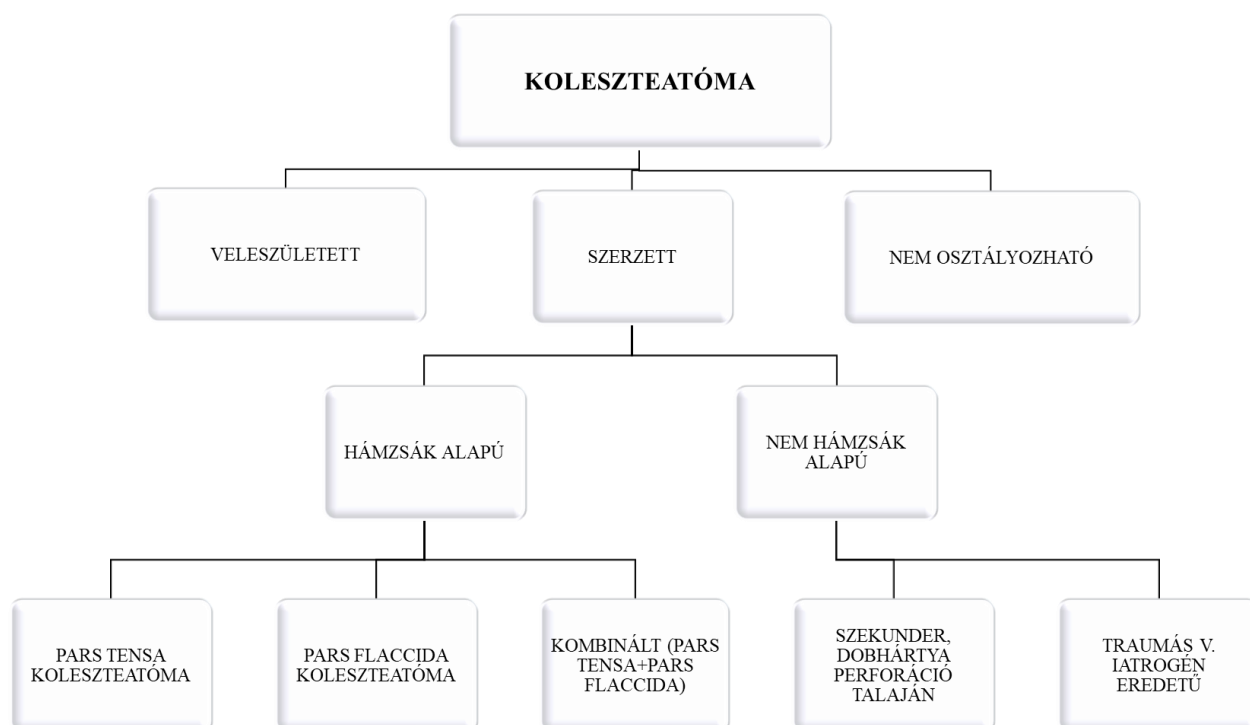
minimum 1 alkalommal lezajlik OME iskolás kor előtt [12], átlagosan évi 4 alkalommal [13]. Mivel leggyakrabban 3–6 hónap alatt spontán felszívódik, terápiát nem igényel általában. Sem az intranazális, sem a szisztémás szteroid kezelés, sem az antihisztaminok, sem a dekongesztáns orrcseppek, sem pedig antibiotikus kezelés nem javasoltak ebben a kórképben [11]. Rizikócsoportha tartozó gyermekeknél (beszédfejlődési zavar, tanulási nehézség, fizikai, kognitív és viselkedésbeli visszamaradás jelei) 12–18 hónapos kor után és 4 éves kor alatt paracentézis és ventilációs tubus beültetés javasolt, míg 4 éves kor felett ez kiegészíthető adenotomiával is [11].

1.4. A koleszteatóma és annak definíciója

A krónikus koleszteatómás középfülgyulladás definícióját is aktualizálták az utóbbi években. Ennek alapján a koleszteatóma a középfülben (a dobüregben és/vagy a mäsztoid üregben) elhelyezkedő terime, melyet elszarusodó laphám és az alatta lévő szubepiteliális kötőszövet hoz létre progresszív keratin akkumuláció révén környezeti gyulladással vagy anélkül [14]. Részei a mátrix (elszarusodó laphám), perimátrix (szubepiteliális kötőszövet) és a keratin massa [14]. Hámzsák keratin depozitum nélkül nem minősül koleszteatómának [14].

1.4.1. A koleszteatóma klasszifikációja

A pontos patofiziológiája mindmáig nem ismert. Számos teória született ezidáig, azonban a Yung és munkatársai által 2017-ben elfogadott konszenzus elvek alapján jelenleg a következő klasszifikációt fogadjuk el [14]. Megkülönböztetünk veleszületett és szerzett koleszteatómát. A szerzett csoporton belül elkülöníthetők a hámzsák alapú és a nem hámzsák alapú alcsoportok. A hámzsák kiindulhat a dobhártya pars flaccidájából, pars tensájából vagy kombináltan. A nem hámzsák alapú betegség dobhártya perforáció talaján jöhet létre vagy iatrogénia/trauma következtében alakulhat ki [14]. **3. ábra.**



3. ábra. A koleszteatóma klasszifikációja.

Yung és mtsai. EAONO/JOS Classification and Staging of Cholesteatoma [14]

1.4.2. A koleszteatóma klinikai megjelenése

A szerzett koleszteatóma klinikai jelei lehetnek a dobhártyán lévő retrakciós hámzsák és/vagy dobhártyaperforáció, a fülfolyás, a vezetékes halláscsökkenés és a jellegzetes CT/MR morfológia (csontdestrukció, lágyszövet fedettség a középfülben). A kongenitális koleszteatóma ezzel szemben intakt dobhártya mellett általában az elülső-felső kvadráns mögött észlelhető fehéres, cisztikus terimeként kerül felismerésre negatív fülészeti anamnézist követően a kisgyermekkor során [14].

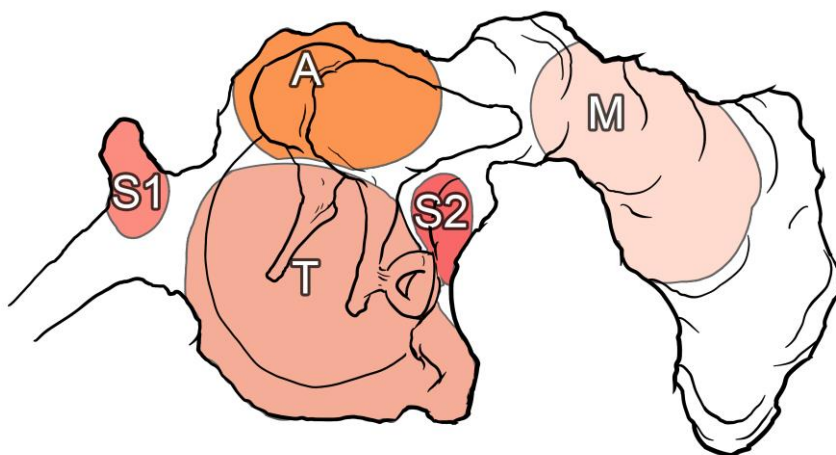
1.4.3. Recidíva / reziduum definíció

A koleszteatóma jóindulatú, de recidívára hajlamos betegség. Recidívának nevezzük azt a kórállapotot, amikor sikeres sebészi eltávolítás után ismételten kialakul a koleszteatóma. Reziduális betegségről a koleszteatóma mátrix inkomplett sebészi szanációt követően jelen lévő kórállapot esetén beszélünk [14].

1.4.4. Staging, a súlyosság meghatározása

Hasonlóan a daganatos betegségekhez, koleszteatómánál is a betegség kiterjedését és ennek alapján súlyosságát stádiumokba sorolják. A koleszteatóma pontos kiterjedésének meghatározásához 4 alrégióra osztották a középfület, ez az ún. STAM-rendszer, ahol S: difficult access sites, azaz sebészileg nehezen elérhető részeket, T: tympanic cavity, azaz a dobüreg, A: attic, azaz az attikuszt vagy epitimpanont és M: mastoid, a masztoid üreget jelöli. Az S régió S1 és S2 alrégiókra bomlik. S1: supratubal recess (anterior epitimpanonra vagy szupratubális recessusra) és S2: sinus tympani utal [14].

4. ábra.



4. ábra. A koleszteatóma klinikai klasszifikációjának sematikus rajza bal fülön. © S1: supratubal recess/anterior epitympanon, S2: sinus tympani, T: tympanic cavity, A: attic, M: mastoid.

Annak alapján, hogy egy vagy több alrégiót érint a betegség, illetve szövődmény jelenléte fennáll-e vagy sem, különböző súlyossági fokozatokat állapítottak meg.

- I. stádium: a koleszteatóma a kiindulási helyét foglalja csak el (A: pars flaccida kiindulásnál, T: pars tensa kiindulásnál vagy kongenitális esetben vagy traumás perforációt követően).
- II. stádium: 2 vagy több alrégiót érint.

- III. stádium: a koleszteatóma extrakraniális szövődményekkel vagy az alábbi patológiás elváltozásokkal társul: arcidegbénulás, labirint-fisztula, labirintitisz, posztaurikuláris tályog vagy fisztula, zigóma tályog, nyaki tályog, a hallójárat csontos falának több mint 50%-os destrukciója, sebészi megoldást igénylő tegmen sérülés, teljes adhezív állapot (pars tensa).
- IV. stádium: koleszteatóma intrakraniális szövődményekkel: purulens meningitisz, epiduralis tályog, szubdurális tályog, agytályog, szinusztrombózis, agyállomány hernializációja a masztoid üregbe [14].

1.5. A krónikus középfülgyulladások diagnosztikája

A krónikus középfülgyulladások diagnosztikája mindmáig elsősorban klinikai diagnózis, mely a fülészeti anamnézisen (halláspanasz, folyamatos vagy rekuráló fülfolyás, korábbi fülbébszeti beavatkozás), az otomikroszkópos vagy otoendoszkópos státuszon (centrális perforáció, hámzsákszájadék, ominózus pörk, ill. őrszem polip a szájadéknál) és az audiológiai eredmény együttesén alapul [3]. Preoperatív képalkotó vizsgálatok közül a célzottan végzett magas felbontású piramis HRCT (high resolution computer tomography) ad információt a csontdestrukció mértékéről és lokalizációjáról, valamint a fontos anatómiai képletek elhelyezkedéséről (hallócsont-láncolati érintettség, arcideg lefutása, csontos csatornájának érintettsége, esetleges koponyaalapi destrukció, szinusz szigmoideusz lefutásának, ill. csontfalának érintettsége, ívjáratok érintettsége), ami a műtéti tervezéshez elengedhetetlen [15, 16]. Ezen kívül segítségével megítélhető a középfül területén jelen lévő lágyszövet kiterjedése is. HRCT-vel azonban a granulációs, fibrotikus, ill. hegszövetből, valamint a mukózus szekrétumtól a koleszteatóma massa nem elkülöníthető [17, 18].

A koleszteatómás betegek audiológiai vizsgálatán általában tisztán vezetéssel halláscsökkenés képe látható, a betegek 2/3-ban igazolódik később műtét során hallócsont-láncolati destrukció [19]. Bármely hallócsont (kalapács, üllő, kengyel) izolált érintettsége szignifikánsan ront a preoperatív csont-lég közön, azonban az üllő érintettsége befolyásolja ezt leginkább [20].

1.6. A krónikus középfülgyulladások terápiája

A krónikus középfülgyulladások, különösen a koleszteatómák folyamatok terápiája egyértelműen sebészi. A klasszikus értelemben vett timpanoplasztika a krónikus gennyes középfülgyulladás (meztimpanális és koleszteatómák) kezelésére szolgáló modern sebészi módszer, melynek célja a betegség szanálása, lehetőség szerint zárt, légtartó dobüreg kialakítása, ill. hallásjavítás – a hallócsontláncolat szükség szerinti rekonstrukciójával [21, 22]. A fenti definíció az 1950-es években született, a koncepció mindmáig változatlan, azonban a sebészi technika az infrastruktúra fejlődésével sokat finomult.

A recidíva, ill. reziduum aránya a gondos sebészi kezelés ellenére is a primer műtétet követően 9–39% között mozog CWU (canal wall up mastoidectomy) technika esetén, 5–17% között pedig CWD (canal wall down) technika esetén [23, 24]. Emiatt hosszú ideig a koleszteatóma sebészetben elfogadott és széles körben elterjedt szemlélet az ún. két szakaszos timpanoplasztika volt [24, 25]. Eszerint az első műtét (I. szakasz) célja a betegség eradikálása és zárt, lehetőség szerint légtartó dobüreg kialakítása. Egy tervezett második szakaszban (ún. second-look műtét), fél-egy év múlva egy ismételt feltárás során pedig eltávolításra kerül az esetleges reziduális vagy recidív folyamat, illetve megtörténik a hallócsont-láncolati rekonstrukció, szükség esetén. Az utóbbi évtizedekben azonban többek között az endoszkópos technika és a non-EPI DW-MRI (non-echo planar diffusion weighted magnetic resolution imaging) modalitások térhódításával a koleszteatóma biztonságos eltávolítása és az utánkövetés is megoldódni látszik, így a second-look revíziós műtétek egyre inkább háttérbe szorulnak [26-30]. Amennyiben azonban a fülsebész az intraoperatív lelet alapján nincs maradéktalanul meggyőződve a koleszteatóma sikeres eltávolításáról, 8–12 hónap múlva indikálhatja a II. szakasz műtétet ellenőrzés céljából.

Egyéb szempontok alapján is az egyszakaszos megoldást preferálja a modern fülsebész. Ezek az infrastruktúra fejlődésével elérhető, optimális esetben relatív alacsony reziduális/recidív betegségek aránya, a második beavatkozás magas költségei, valamint a betegnek okozott újabb műtéti megterhelés mellett a mielőbbi hallásrehabilitáció. [31].

Műtét során a hallás javítása – tehát a rezgések továbbítása a dobhártyától a belső fülig – többféle módon lehetséges. Hallócsont-láncolati rekonstrukcióra napjainkban

leggyakrabban autológ vagy titán protézist használnak [32, 33]. Az ideális protézis biokompatibilis, stabil, ellenálló, könnyen használható és jó hangvezető. A fenti elvárásoknak mind az autológ, mint a titán protézisek megfelelnek [32-40].

1.6.1. Mikroszkópos versus endoszkópos feltárás

A koleszteatóma sebészetben a középfül leggyakrabban retroaurikuláris, azaz fül mögötti metszéből, illetve transzmeatalis, azaz hallójáraton keresztüli feltárásból érhető el [41, 42]. Kisebb kiterjedés esetén izoláltan endauralis, azaz hallójáraton belüli metszés is megkísérelhető. A helyes feltárás kiválasztásában segítséget nyújt a preoperatív képalkotó vizsgálat (piramis HRCT), mely információt ad az antrum, ill. a masztoid sejtszisztéma állapotáról is [18]. Az antrum és a masztoid üreg ugyanis csak retroaurikuláris feltárással érhető el [43].

Tekintettel a középfül koponyán belüli lokalizációjára és a képletek méretére, a műtétet korábban kizárólag mikroszkópos segédlettel lehetett megoldani. A mikroszkóp adta egyenes látószög miatt az ún. nehezen elérhető részekből (anterior epitimpanon és sinusz timpani) [14] a szanáció olykor nehézségekbe ütközik. Emiatt kiegészítő sebészi megoldások (pl. poszterior timpanotómia) vagy radikálisabb megoldás (láncolati struktúrák részleges vagy teljes eltávolítása, feláldozása, CWD technika alkalmazása) válhat szükségessé [44, 45]. Az endoszkópia bevezetése a középfülsebészetbe Thomassin és munkatársai nevéhez fűződik az 1990-es évektől [46]. Előnye a minimál invazivitás, ugyanis endauralis metszéből feltárható a középfül, amely a műtét utáni lábadozást megkönnyíti, a gyógyulási időt lerövidíti [47, 48]. Továbbá a különböző látószögű optikák (0°, 30°, 45°) a korábban említett nehezebben elérhető részek szanálásában és ellenőrzésében is nagy segítséget nyújtanak. Az endoszkópos szanáció határa az antrum masztoidi, ill. az ívjárat domb [43, 47-49]. Amennyiben a koleszteatóma ennél disztálisabban terjed, úgy önállóan endoszkóppal már nem uralható a folyamat. Az önálló endoszkópos szanáció nehézségei, illetve kihívásai az egykezes technikában, a vérzéskontroll nehezítettségében [43, 50] és az esetleges szűk külső hallójáratban történő manipulációban rejlik [43, 51].

A mikroszkópos és endoszkópos technika egyes előnyeit kihasználva kombinálható a két módszer ugyanazon műtét során. Ezt endoszkóp asszisztált mikroszkópos timpanoplasztikának nevezik. Attól függően, hogy csak részben vagy a műtét idő

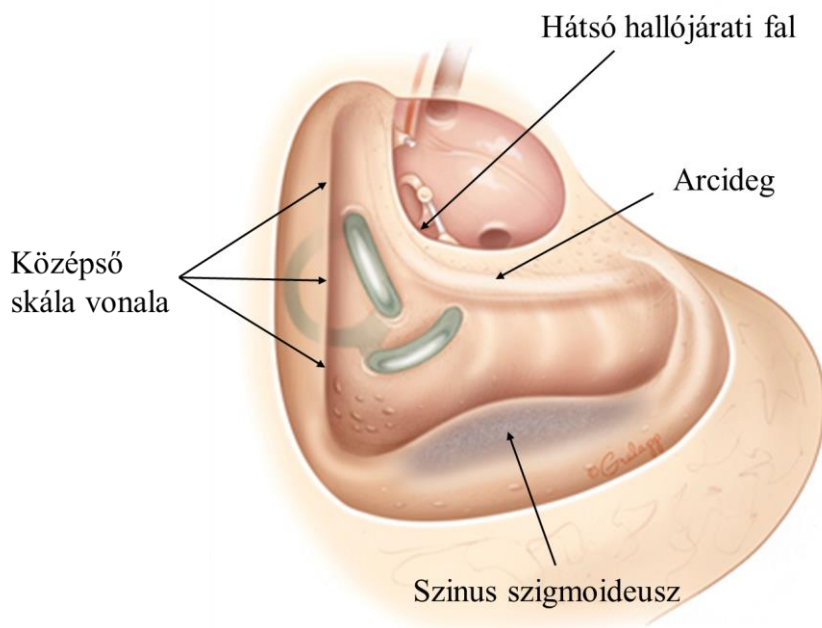
egészében teljesen önállóan használják az endoszkópot fülműtét során, különböző osztályokba sorolhatók az endoszkópos timpanoplasztikák a Cohen-Lee beosztás alapján [52].

- 0. osztály: kizárólag mikroszkópot használnak timpanoplasztika során
- I. osztály: az endoszkópot csak inspekció céljából használják
- II/a osztály: kevert technika, a timpanoplasztika során <50%-ban használnak endoszkópot
- II/b osztály: a timpanoplasztika során >50%-ban endoszkópot használnak szemben a mikroszkóppal
- III. osztály: teljesen endoszkópos timpanoplasztika, mikroszkópot egyáltalán nem használnak.

Metaanalízisek igazolják, hogy endoszkóp használata mellett mind a reziduális, mind a recidív folyamatok aránya alacsonyabb, szemben az izolált mikroszkópos technikával [28-30, 53].

1.6.2. CWU versus CWD technika, CWR és BOT technika

A CWU timpanoplasztika során a hallójárat hátsó csontos fala a műtét során megkímélésre, míg CWD technikánál elvételre kerül. **5-6. ábra.** A két műtéti technika indikációját a koleszteatóma kiterjedése határozza meg. Amennyiben a betegség a középfülön belül olyan nehezen megközelíthető alrégióba terjed, melyet a hallójáratfal megtartásával nem tudnak eltávolítani, akkor a falat elfúrják, valamint attikotomiát, antrotomiát és masztoidektómiát végeznek. Így az epitimpanont, a dobüreg egy részét, a masztoid üreget, valamint a hallójáratot egységes üreggé alakítják – erre utal a magyar szaknyelvben használt – „nyitott technikás üreg”. **5. ábra.**



5. ábra. Canal wall down („nyitott technikás üreg”) technika sematikus rajza jobb fülön.

Otologic Surgery Atlas, Otolaryngology-Head & Neck Surgery, Stanford Medicine [1]

Emellett következményesen egy ún. lapos dobüreg kialakítását végzik, azaz a dobhártya hátsó-felső negyedét az arcideg csatornájára fektetik rá. A dobüreg továbbra is légtartó lehet. Az üreg jó szellőzése és tisztíthatósága miatt általában bemeneti plasztikát igényel. Ezen technika során általában a kalapácsfej reszekciója és az üllő eltávolítása elkerülhetetlen. Amennyiben a kengyel szuperstruktúrája megkímélt, úgy miringosztapediopexia alakítható ki, jó hangátvitellel [54]. Amennyiben csak kengyel talp marad, interpozitummal létesíthető kapcsolat a dobhártya és a talp között.

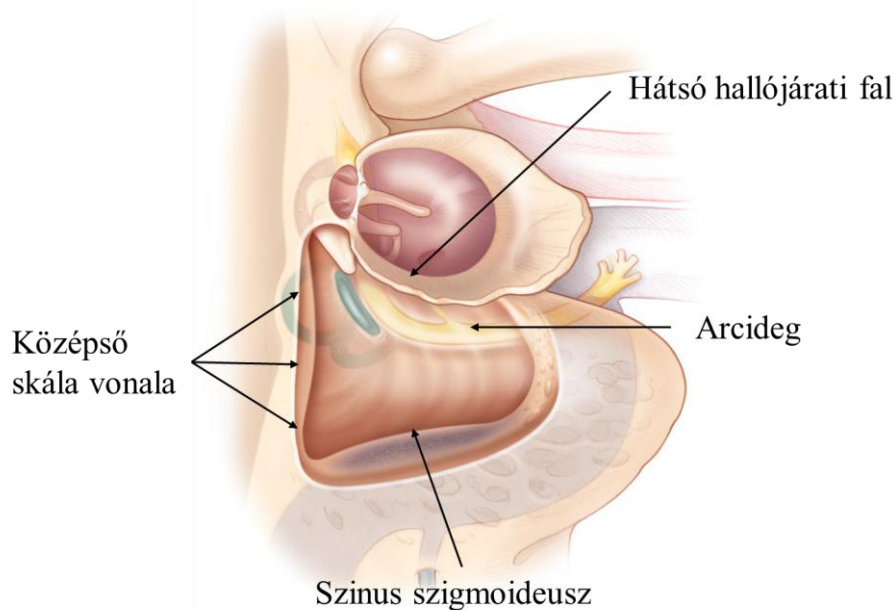
CWD technika esetén 1000 Hz alatt megfelelő fülkürtfunkció esetén a vezetési küszöb mindösszesen 1-5 dB-es romlásával kell számolni [55].

Ideális esetben a CWD üreg száraz, öntisztuló és uszoda/víztűrő [56]. A CWD timpanoplasztika előnye, hogy reziduális vagy recidív folyamattal nem kell számolni, azonban bizonyos esetekben időszakosan- vagy állandó jelleggel fülfolyás jelentkezik az üregben az üregi hám diszfunkciója miatt. Az üreg kontrolláltságát az ún. Merchant-score jellemzi, mely a fülfolyásos epizód hossza, gyakorisága, az üreg morfológiája,

illetve a lokális kezelésre adott válasz alapján 4 fokozatú besorolással írja le a diszfunkció mértékét [57].

- Grade 0.: Nincsenek fülfolyásos epizódok és nincs genny vagy granulációs szövet a műtéti üregben
- Grade 1.: 1 fülfolyásos epizód 3 hónap alatt, amely <2 hétig tart, **vagy** nincs fülfolyás, de szubjektíven nedvességet érez a beteg a fülében
- Grade 2.: Több, mint 1 fülfolyásos epizód 3 hónapos időszak alatt, **vagy** 1 fülfolyásos epizód, amely >2 hétig tart, **vagy** fizikális vizsgálattal a műtéti üregben granulációs szövet/genny látható, mely lokális kezelés (antibiotikus csepp, küret, ezüst-nitrátos edzés) hatására azonnal szűnik
- Grade 3.: Napi szinten jelentkező folyamatos gennyes fülváladékozás, **vagy** fizikális vizsgálattal kiterjedt granulációs szövet, **vagy** revíziós műtét szükséges a gyulladás megszüntetéséhez

CWU technikánál (magyar nomenklátúra szerint „zárt technikás üreg”) megőrizzük a hallójárat hátsó falát, így a masztoidéktómiát követően nem közlekedik a masztoid üreg, ill. antrum a külső hallójáratral [58]. A fül kevésbé érzékeny szennyeződésekre, izzadtságra, vízre, jobb akusztikus élményt jelent, ugyanakkor magasabb a reziduális koleszteratóma aránya (15–50%) [59] **6. ábra.**



6. ábra. Canal wall up („zárt technikás üreg”) technika sematikus rajza jobb fülön.

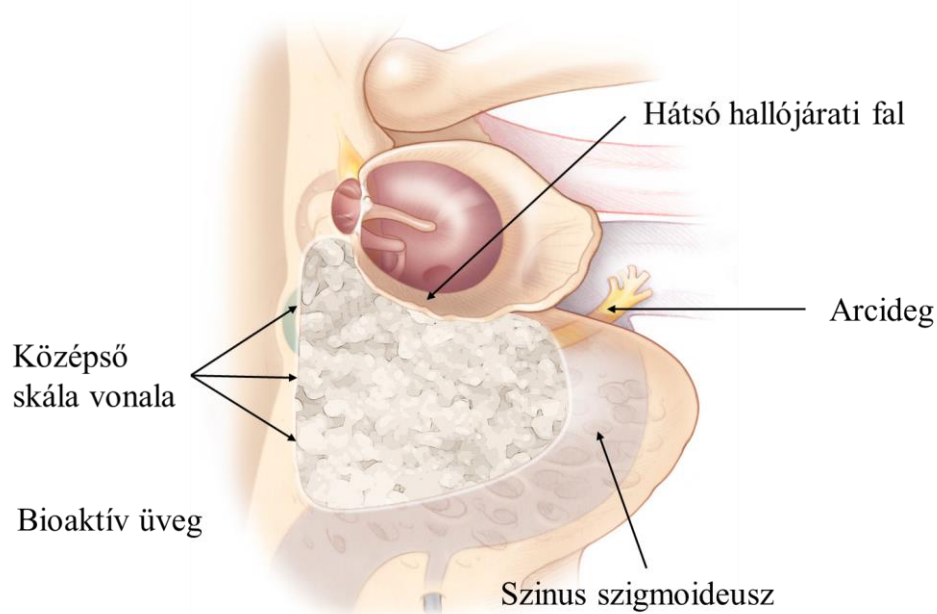
Otologic Surgery Atlas, Otolaryngology-Head & Neck Surgery, Stanford Medicine [1]

A CWD technika hátrányait kiküszöbölendő a primer műtéttel azonos időben vagy halasztottan rekonstruálható a hallójárat hátsó fala, ekkor beszélünk canal wall reconstruction (CWR) technikáról. Ez történhet autológ vagy allogén anyagokkal. Autológ megoldások közül a helyi lebenyek, mint pl. muszkuloperioszteális, perioszteális-perikraniális, temporális izom-faszcia lebenyek vagy szabad graftok, úgymint csont, porc, zsír használhatók. Allogén anyagok közül pedig hidroxipapatit, bioaktív üveg vagy titán használható a hátsó fal rekonstrukciójára [60-66].

Mind a CWD, mind CWU technika kiegészíthető obliterációval **7. ábra**. Primeren CWD műtét során vagy halasztottan rosszul funkcionáló üreg esetén CWR-t követően, ill. primeren CWU technika mellett egyaránt választható technika [59, 67, 68]. Ezt kiterjedt koleszteamás esetekben alkalmazzák [69]. A technika lényege, hogy a dobüreget elhatárolják az attikusztól porc vagy csontlemezzel, ill. a masztoid üreget obliterálják autológ vagy allogén anyaggal, hogy a jövőben a koleszteamoma ezen régiók felé ne tudjon terjedni [56, 59, 67-71].

Napjainkban autológ anyagok közül obliterációra leggyakrabban csont-patét (bony obliteration technic, BOT), csont-csipszeket, ill. porc fragmentumokat használnak, míg autológ anyagok közül az S53P4 bioaktív üveg (Bonalive) terjedt el [59, 65, 68, 72-74]. A műtéti terület jobb vaszkularizációja céljából kiegészíthető lokális lebenyek használatával [56, 75].

A módszer egységesíti a CWU és CWD technika előnyeit: száraz, víztűrő fül alakul ki, ugyanakkor a koleszteatóma recidíva és reziduum aránya is csökken [68, 76]. A lezárt masztoid üreg pedig non-EPI DW-MRI szekvenciákkal utánkövethető, az esetleges koleszteatóma recidíva vagy reziduum vizualizálható [71].



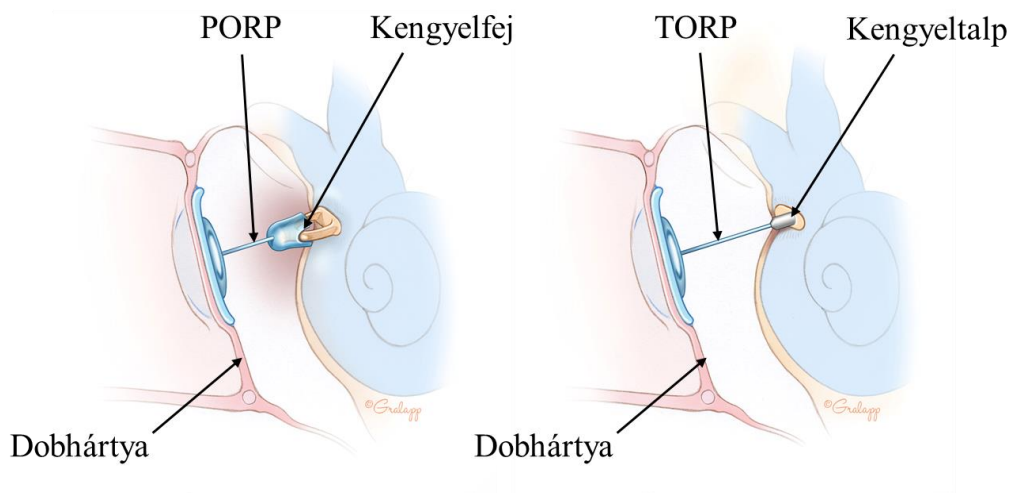
7. ábra. Canal wall reconstruction technika (masztoid obliteráció) sematikus rajza jobb fülön bioaktív üveggel.

Otologic Surgery Atlas, Otolaryngology-Head & Neck Surgery, Stanford Medicine rajza alapján [1]

1.6.3. Hallócsontláncolati rekonstrukcióra használt protézisek

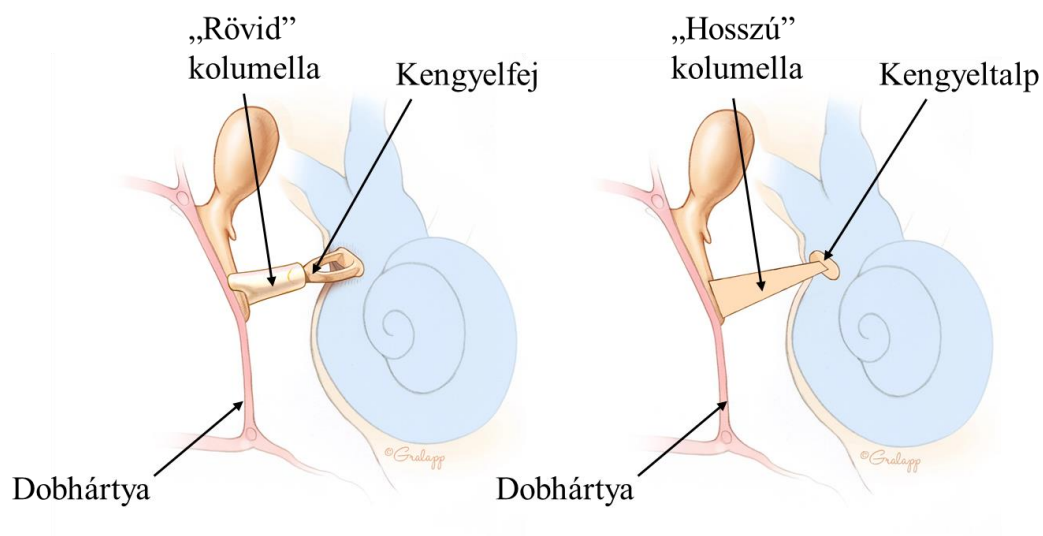
Sérült hallócsontláncolat esetén napjainkban már a szanációval egyidőben törekedni kell a hallásrekonstrukcióra is. Használható allogén és autológ graft is. Korábban

próbálkoztak arany, kerámia, hidroxipatit és polietilén protézisekkel is, de nem váltották be a hozzájuk fűzött reményeket, így jelenleg allogén anyagok közül csaknem kizárólag titán protézist használnak [32, 38-40]. Autológ anyagok közül legelterjedtebb a kortikális csontkolumella, de jó tulajdonságokkal bír a megfelelően formált üllő vagy porc is [38, 77] **8-9. ábra.** Az autológ üllő reimplantálása gyakran nehézségekbe ütközik, mivel vagy hiányzik, vagy a koleszteamatóma által arrodált, illetve kockáztatjuk a betegség reimplantálását is. Az autológ porc vagy porc-csont kompozit graftok is jó tulajdonságokkal bírnak, alacsony felszívódási és kilökődési ráta jellemzi ezeket [37, 77]. Újabb vizsgálatok igazolták az autológ kortikális csontkolumella hosszú távú, akár évtizedekig tartó stabilitását [35, 36], így ennek napjainkban is lehet létjogosultsága. Attól függően, hogy milyen mértékben pusztul el a láncolat, ill. kerül feláldozásra a koleszteamatóma szanálása során, beszélhetünk PORP (partial ossicular replacement prosthesis), azaz részleges, valamint TORP (total ossicular replacement prosthesis), azaz teljes pótlásról. A fenti angolszász elnevezések elsősorban titán protézisek esetén használt kifejezések, kortikális csontkolumellánál a „rövid”, ill. a „hosszú” kifejezéseket használják. Amennyiben a kengyel szuperstruktúrája megkímélt, úgy PORP-ot vagy rövid típusú kolumellát használnak, amely a kengyel feje és a dobhártya között hoz létre direkt összeköttetést. Amikor csak a kengyel talpa áll rendelkezésre, akkor TORP-ot vagy ún. hosszú kolumellát illesztenek a kengyel talpa és a dobhártya közé **8-9. ábra.**



8. ábra. PORP és TORP titán protézisek sematikus rajza.

Bal oldalon PORP, jobb oldalon TORP. *PORP*: partial ossicular replacement prosthesis, *TORP*: total ossicular replacement prosthesis. Otolologic Surgery Atlas, Otolaryngology-Head & Neck Surgery, Stanford Medicine [1]



9. ábra. „Rövid” és „hosszú” típusú kortikális csontkolumellák sematikus rajza.

Bal oldalon „rövid” kolumella, jobb oldalon „hosszú” kolumellaTORP. Otolologic Surgery Atlas, Otolaryngology-Head & Neck Surgery, Stanford Medicine- alapján [1]

A hosszú kolumella, ill a TORP pozicionálása az ovális ablak fülkébe, a kengyel talpára gyakran nehézségekbe ütközik a szűk anatómiai viszonyok, illetve a dobhártya és a kengyeltalp közötti szög fokától függően. Az elmozdulás veszélye miatt a stabilitás biztosítása céljából különböző sebésztechnikai módszereket fejlesztettek ki. Legismertebb ezek közül a „cartilage shoe”, azaz „porc cipő” módszer, melynek során az ovális ablakba, a kengyel talpára egy közepén kivágott porctányért helyeznek, melynek lyukas centrumába illesztik a TORP-ot [78]. Ezen kívül olyan protetikai rendszereket is megalkottak, melyek ezen nehézségek leküzdésében segítik az operatórt, így például a Kurz Omega Connectort, ami egy gömbillesztéket tartalmazó, a kengyel talpára illeszthető köztidarab, amire a Kurz TTP rendszer ráültethető [79]. A fenti két módszer bármelyike alkalmazható nehezebb műtéti helyzetek uralása céljából.

1.7. Utánkövetés, non-EPI DW-MRI

Timpanoplasztikát követően évente javasolt fülészeti kontrollt végezni otomikroszkóppal vagy endoszkóppal, hogy az esetleges recidívát, reziduumot idejekorán észlelni lehessen.

A fizikális vizsgálattal nem megítélhető részek – így az esetlegesen obliterált attikus, ill. masztoid üregrendszer, illetve a nem transzparens porcos novomembrán mögötti dobüregrészek utánkövetésére pedig a non-EPI DW-MRI (diffusion weighted magnetic resonance imaging) az alkalmas módszer.

A képalkotó vizsgálatok e típusa képes különbséget tenni a granulációs szövet, a koleszterol granulóma, ill. a gyulladással szövet, valamint a koleszteróma között, melyre korábban képalkotó vizsgálatokkal csak igen korlátozottan volt lehetőség [25, 27].

Az MR a következő elven alapul. A szervezet 70%-a víz, a vízmolekulákban lévő protonok külső mágneses térben dipólusként, apró iránytűként viselkednek. A protonok precessziós, bűgőcsiga szerű mozgást végeznek a tengelyük körül. Külső rádiófrekvenciás impulzus hatására kimozdulnak a tengelyükből, gerjesztődnek. A rádiófrekvenciás impulzus felfüggesztését követően relaxálódnak, miközben energia szabadul fel. Ezt az energiát lehet jelként detektálni, számítógépes programok segítségével megjeleníteni.

A koleszteamatoma utánkövetés céljából készített fül MR vizsgálata során különböző típusú MR szekvenciákat használnak. Az anatómiai képletek megítélésére, illetve a folyadék kimutatására az MR képalkotásban legáltalánosabban használt spin-echo szekvenciák alkalmasak, mint például a T1 és a T2 súlyozott spin-echo szekvenciák. A koleszteamatoma kimutatására specifikus szekvencia a non-EPI diffúziós sorozat, melyet ebből a célból kétféle diffúziósúlyozással (b érték) készítenek el, jellemzően $b=0$ és $b=1000$ értékeket használnak [80].

A diffúziós szekvenciák a szervezetben, annak vizeitében zajló vízdifúziót jelenítik meg képileg és kvantitatívan. A vízmolekulák diffúzióján alapul, a szövetekben előforduló kóros diffúziógátlást mutatja meg. Két fő típusát különböztetik meg: non-EPI (non-echo planar) és EPI (echo planar) DWI.

Az EPI DWI egy gyors szekvencia, amelyet rutinszerűen használnak az agyi képalkotásban - alacsony térbeli felbontás, geometriai torzítás és alacsony jel-zaj arány jellemzi. Érzékeny a szuszceptibilitási műtermékek kialakulására, mint például a levegő/csont határfelületeken képződő artefaktokra, ami problémákat okozhat a középfül leképezése során.

A non-EPI DWI technikák hosszabb letapogatási időt igényelnek az EPI DWI-hez képest, de csökkentik a szuszceptibilitási műtermékeket, a geometriai torzulásokat, valamint növelik a térbeli felbontást.

A non-EPI DW-MRI technikák elnevezése és technikája az MR gép típusától függően változó. Siemens gép esetén single shot turbo spin echo diffúziót alkalmaznak HASTE néven, a Phillips készülékek esetén multishot turbo spin echo diffúzióról beszélhetünk, míg GE gépeknél a non-EPI DWI a PROPELLER (periodically rotated overlapping parallel lines with enhanced reconstruction sequence) elnevezést kapta. Utóbbi nem sorról sorra gyűjt információt, hanem a beteg teste körül spirál vonalban mozogva körbe-körbe, átfedésekkel. Így magasabb jel-zaj arányt és kontrasztosabb szöveti képet kaphatunk. Alkalmas mozgáskorrekcióra is, akaratlagos vagy fiziológiás mozgások miatt keletkező műtermékek kiszűrésére, ugyanis redundáns információt kapunk az átfedések miatt. Ezzel pedig összességében a kép minősége javítható.

A koleszteamatoma hagyományos spin echo -MRI felvételeken – T2 súlyozott képeken mérsékeltén hiperintenzív, T1 súlyozott felvételeken gadolínium kontrasztanyag beadását követően perifériásan halmozó képet ad. A non-EPI DW-MRI felvételen a

koleszteaóma okozta diffúziógátlás miatt jelintenzív képletként tűnik fel „fehéren világít”[18, 80, 81], de fontos kiértékelési kritérium, hogy a képlet a $b=1000$ -es értékkel készült szekvencián magasabb szignált mutasson, mint a $b=0$ szekvencián, illetve az ADC térképen alacsony szignált okozzon.

Az úgynevezett non-EPI DW-MRI mérések szenzitivitása, specificitása, pozitív-, ill. negatív prediktív értéke koleszteaóma kimutatására vonatkozóan összefoglaló tanulmányok szerint 83%–100%, 50%–100%, 85%–100% és 50%–100% között mozog primer műtét előtt [25]. Míg betegkövetés céljából-, esetlegesen second-look műtét előtt készült non-EPI DW-MRI felvételek még magasabb értékeket mutattak: 80%–82% szenzitivitás, 90%–100% specificitás, 96%–100% pozitív prediktív érték, 64%–85% negatív prediktív érték tekintetében [25-27].

A jelenleg használatos DW-MRI beállítások közül a non-EPI technikák szenzitivitása szignifikánsan magasabb az EPI technikáénál a reziduális és recidív koleszteaómák tekintetében, ill. különböző alcsoportokban is (gyermek–felnőtt–vegyes csoportok) [25-27].

A CT-vel fuzionált non-EPI DW-MRI képalkotás az anatómiai struktúrák pontos vizualizálása mellett a középfület kitöltő lágyszövetekről minőségi információt is képes adni, a két képalkotó módszer előnyeit ötvözve [82].

A koleszteaóma növekedése lassú, átlagosan 4 mm/év (0–18 mm), emiatt a műtétet követően leghamarabb 8–12 hónappal javasolt az első felvételt elvégezni, mivel a fenti szekvenciák 2–3 mm-nél kisebb koleszteaómát még nem tudnak kimutatni [25, 83]. Egyes kutatások szerint műtétet követően átlagosan 3,8 évvel jelenik meg először a koleszteaóma reziduum non-EPI DW-MRI felvételen, emiatt timpanoplasztikát követően 1-, 3- és 5 évvel érdemes a képalkotó vizsgálatokat elvégezni tünetmentes állapotban is [84].

Az időszakosan elvégzett non-EPI diffúzió súlyozott MRI szekvenciák a beteg számára nyilvánvalóan kisebb megterhelést jelentenek, mint a korábban rutinszerűen végzett második szakasz műtét. Nem utolsó sorban pedig vizsgálatok igazolták, hogy az utánkövetés ezen módja költséghatékonyabb is, mint a második szakasz műtét elvégzése [83].

2. CÉLKITŰZÉS

Vizsgálatunk során elsősorban arra a kérdésre szerettünk volna választ kapni, hogy a hogy a koleszteatóma utánkövetésében használt újonnan bevezetett non-EPI DW-MRI módszer segítségével visszaszorítható-e a korábban rutinszerűen végzett ún. „second-look” műtétek száma.

Továbbá érdekelt bennünket, hogy a Semmelweis Egyetem Fül-Orr-Gégészeti és Fej-Nyaksebészeti Klinikáján a krónikus koleszteatómás és mezotimpanális középfülgyulladásban szenvedő betegeknél alkalmazott sebészi módszer milyen eredményes a betegség szanációja- és a hallócsontláncolati rekonstrukció szempontjából.

2.1. A non-EPI DW-MRI alkalmazásának korlátai koleszteatóma utánkövetésben hallócsontláncolati rekonstrukciót követően

A non-EPI DW-MRI felvételek megbízhatóan alkalmazhatók napjainkban koleszteatóma utánkövetés céljából. Az azonban eddig nem ismert, hogy a hallócsontláncolati rekonstrukcióra használt anyag minősége befolyásolja-e a vizsgálat szenzitivitását, specificitását.

Célunk az volt, hogy az általunk alkalmazott non-EPI DW-MRI szekvencia diagnosztikus hatékonyságát meghatározzuk a koleszteatóma utánkövetésében prospektív vizsgálat során.

Hipotézisünk szerint a különböző anyagminőségű hallócsontláncolati protézisek befolyásolhatják a non-EPI DW-MRI diagnosztikus hatékonyságát. Emiatt három betegcsoportban szerettük volna ugyanazon MR szekvencia szenzitivitását és specificitását meghatározni:

- 1) olyan betegeknél, akiknél titán protézissel,
- 2) akiknél autológ kortikális csontkolumellával történt hallócsontláncolati rekonstrukció,
- 3) illetve akiknél nem történt rekonstrukció primer műtétjük során.

Ezen kívül kíváncsiak voltunk arra is, hogy a non-EPI DW-MRI lokalizáció függő diagnosztikus pontossága hogyan alakul beteganyagunkban a hagyományos felosztás

szerinti középfül alrégiókban, melyet Locketz és mtsai határoztak meg [82], illetve a koleszteamatoma kiterjedésének meghatározására használt legújabbban elfogadott EAONO/JOS Consensus Statement-ben leírt STAM klasszifikációs rendszer alrégióira vonatkozóan [14].

Sem a hallócsontláncolati rekonstrukcióra használt anyag minőségének módosító hatását nem vizsgálták eddig a non-EPI DW-MRI érzékenységre vonatkozóan, sem pedig a STAM klasszifikációs rendszer alrégióit nem használták a non-EPI DW-MRI diagnosztikus pontosságának meghatározásához ezidáig irodalmi kutatásaink alapján.

2.2. A titán PORP/TORP hallócsontláncolati protézisek funkcionális eredményének retrospektív vizsgálata timpanoplasztikán átesett krónikus középfülgyulladásos betegek csoportjában

Vizsgálatunk második részében ugyanúgy a krónikus középfülgyulladásos (mezotimpanális és koleszteamatomás) betegcsoportot vizsgáltuk, melynek során a hallásjavító műtéteknél alkalmazott titán protézisek eredményességének, ill. eredménytelenségének arányát, okainak feltárását tűztük ki célul.

Retrospektív adatfeldolgozós vizsgálatot terveztünk, melynek célja azon betegek eredményeinek feldolgozása volt, akik krónikus középfülgyulladás miatt timpanoplasztikán estek át és a műtétet ugyanazon tapasztalt fülsebész (P.G.), ugyanazon technikával, ugyanolyan körülmények között végezte, a hallócsontláncolati rekonstrukció pedig ugyanolyan típusú titán hallócsontláncolati protézis felhasználásával történt.

Céljaink a következők voltak:

1. Demográfiai adatok nyérése.
2. A primer és revíziós műtétek arányának meghatározása.
3. A krónikus középfülgyulladások altípusainak (mezotimpanális vagy koleszteamatomás) megoszlásának meghatározása.
4. A hallócsontláncolati érintettség meghatározása a krónikus középfülgyulladások alcsoportjaiban (mezotimpanális, koleszteamatomás középfülgyulladás).

5. A hallócsontláncolati rekonstrukciók arányának meghatározása a hallócsontláncolati érintettséggel rendelkező betegek csoportjában.
6. A hallócsontláncolati pótlásra használt titán parcialis (PORP) és totalis (TORP) protézisek eredményességének felmérése.
7. A titán PORP és TORP protézisek felhasználási arányának meghatározása a primer és a revíziós műtétek során.
8. A titán PORP és TORP protézisek malfunkciós eseteinek kiszűrése, a malfunkció arányának, típusainak meghatározása.
9. A revíziós timpanoplasztikán átesett betegek csoportjában a korábbi műtét helyszínének (klinika versus alacsonyabb progresszivitási szintű kórház) a hallásjavítás sikerességére gyakorolt hatásának felmérése.
10. A korábbi revíziós műtétek számának felmérése és a megelőző műtétek száma és a hallócsontláncolati rekonstrukció sikeressége közötti korreláció felmérése.
11. A timpanoplasztikák sikerességének megítélése a posztoperatív halláseredmény szempontjából különböző alcsoportokban vizsgálva:
 - a. primer versus revíziós műtét
 - b. a timpanoplasztika alapjául szolgáló betegségcsoportokban (koleszteatóma versus meztimpanális folyamat)
 - c. primer műtéti indikáció (koleszteatóma versus meztimpanális folyamat)
 - d. revíziós műtéti indikáció (koleszteatóma versus meztimpanális folyamat)
 - e. rekonstrukció típusa alapján (PORP versus TORP)

3. MÓDSZEREK

3.1. A non-EPI DW-MRI alkalmazásának korlátai koleszteatóma utánkövetésben hallócsontláncolati rekonstrukciót követően

3.1.1. Betegadatok

A prospektív vizsgálatot a Semmelweis Egyetem Regionális, Intézményi Tudományos és Kutatásetikai Bizottságának engedélyével végeztük. Minden a kutatásban részt vevő beteget a páciens tájékozott beleegyezését követően vontunk be.

Azon betegek kerültek bevonásra a vizsgálatba, akiknek 2017. decembere és 2021. márciusa között „second-look” timpanoplasztikája történt koleszteatómás középfülgyulladás miatt, és akiknél a primer műtét során az operatőr nem volt meggyőződve a koleszteatóma komplett eltávolításáról. Ezen kívül beválasztási kritériumok voltak a következők: 1) 18 év feletti életkor, 2) korábban CWU timpanoplasztika történt, 3) hallócsontláncolati destrukciót okozott a koleszteatóma, melyet primeren titán protézissel vagy autológ kortikális csontkolumellával rekonstruáltak vagy nem történt rekonstrukció, 4) „second-look” műtét előtt non-EPI DW-MRI felvétel készült, 5) a preoperatív non-EPI DW-MRI felvétel és a „second-look” timpanoplasztika között maximum 30 nap telt el.

Kizárásra kerültek a 18 év alatti betegek, a kraniofaciális malformációban szenvedő vagy Down–szindrómás betegek, a specifikus gyulladással járó betegségekben szenvedők (pl. tuberkulózis) és akiknél korábban CWD timpanoplasztika történt.

A vizsgálatot két III. progresszivitási szintű fülsebészeti centrumban, a Semmelweis Egyetem Fül-Orr-Gégészeti és Fej-Nyaksebészeti Klinikáján és a Bajcsy-Zsilinszky Kórház Fül-Orr-Gégészeti és Fej-Nyaksebészeti Osztályán végeztük.

Hipotézisünk szerint a hallócsontláncolati rekonstrukcióra használt anyag minősége befolyásolhatja a non-EPI DW-MRI érzékenységét, emiatt a beteganyagot három csoportra osztottuk:

- 1) „T” csoport: titán protézissel rekonstruált betegek
- 2) „A” csoport: autológ kortikális csontkolumellával protézizált betegek

3) „WR” (without reconstruction) csoport: hallócsontláncolati rekonstrukcióban nem részesült betegek csoportja.

3.1.2. A képképző vizsgálati protokoll

A második műtétet megelőzően a betegeknél a koleszteatóma reziduum vagy recidíva kizárására vagy megerősítésére 3 Teslás multi-parametrikus MRI vizsgálat (MP-MRI: multi-parametric MRI) történt hagyományos, valamint diffúzió súlyozott MR szekvenciákkal. A vizsgálatok standard módon készültek, ugyanazon beállítás mellett, ugyanazon szenior radiológus felügyelete mellett (G.M.).

Az MP-MRI felvételeket egy 3T-s wide-bore (széles nyílású) MR készülékkel végezték (General Electric Discovery 750w, Milwaukee, WI, USA) magas felbontást nyújtó fej- és felületes nyaki tekerccsel.

Axiális és koronális síkú T1-súlyozott spin echo szekvenciákat alkalmaztak zsírelnyomással és anélkül az egész temporális csonttól, FOV (field of view): 24 cm, szeletvastagság: 3 mm, interslice gap: 0,3 mm, mátrix méret: 320x288, excitációk száma 2,00 volt.

A dobüreg régiójáról készült axiális síkú DW PROPELLER non-EPI felvételek a következő paraméterekkel készültek: b érték: 1000, FOV: 24 cm, szeletvastagság/gap arány: 3,5/0,3 mm, excitáció: 2,00. B érték alatt a diffúzió súlyozott felvételek generálásához használt grádiens jellemző faktort értünk, mely utal a grádiens erősségére és időtartamára, 0-1000 s/mm² között változik, operátor beállításától függően.

Továbbá ADC (apparent diffusion coefficient – látszólagos diffúziós koefficiens) és eADC (exponential ADC) szekvenciák is készültek. A kontrasztanyag beadását megelőzően 3D-T2 súlyozott Cube mérés történt multiplanáris rekonstrukcióval, ahol FOV: 24 cm, szeletvastagság: 0,8–2 mm, interslice gap: 0, mátrix méret: 256x256, excitációk száma: 1,00 volt. Az intravénás kontrasztanyag beadását követően 3D T1W FSPGR (Fast-Spoiled Gradient Echo) szekvenciák készültek axiális, koronális és szagittális síkokban, FOV: 24 cm, szeletvastagság: 2 mm, interslice gap: 0, mátrix méret: 256x256, excitációk száma: 1,00 mellett.

3.1.3. Műtét

Azon timpanoplasztikák során, ahol a hallócsontláncolat destruált volt, parciális vagy teljes hallócsontláncolati protézissel történt hallócsontláncolati rekonstrukció.

PORP-ot használtunk, amennyiben a sztapesz szuperstruktúra ép volt és TORP-ot, amikor a szuperstruktúra is károsodott.

A protézis vagy autológ kortikális csontból, vagy titánból készült. Titán protézisek esetén a Kurz TTP Variac rendszert használtuk (Kurz TTP Variac PORP, TORP, Heinz Kurz GmbH, Dusslingen, Németország).

A műtéteket két tapasztalt fülsebész végezte (P.G. és L.B.) két különböző intézményben ugyanolyan feltárás mellett, ugyanolyan sebészi technikával, azzal a különbséggel, hogy az egyik sebész autológ kortikális csontkolumellát (L.B.), míg a másik titán protézist (P.G.) használt a hallócsontláncolati rekonstrukcióra. Ez a döntés a két intézmény és a két operatőr eltérő rutinjából fakadt.

3.1.4. A koleszteatóma kiterjedésének leírására használt rendszerek

A vizsgálat során a koleszteatóma kiterjedésének leírására két klasszifikációs rendszert, a Locketz és mtsai félélt és az EAONO-JOS STAM klasszifikációs rendszerét használtuk.

Locketz és mtsai szerint megkülönböztetjük az elülső mezotimpanont (AM: anterior mesotympanum), a hátsó mezotimpanont (PM: posterior mesotympanum), a hipotimpanont (H: hypotympanum), az elülső epitimpanont (AE: anterior epitympanum), a hátsó epitimpanont (PE: posterior epitympanum) és a masztoid üreget (M: mastoid) [82].

A STAM klasszifikációs rendszernél pedig S1 (supratubal recess), S2 (sinus tympani), T (tympanic cavity), A (attic), M (mastoid) alrégiókra bontjuk a középfület, ahogy az a bevezetésben már részletezésre került [14].

3.1.5. Hallásvizsgálat

Preoperatív és posztoperatív rögzítésre kerültek a fenti betegcsoport tisztahang-küszöb audiometriás értékei. Meghatározásra kerültek a csont- és légvezetéses eredmények, valamint a csont-légköz (air-bone gap, ABG). A halláseredményeket az Amerikai Fej-Nyaksebészeti Társaság irányelveinek megfelelően határoztuk meg [85].

Az átlagos tisztahang-küszöb értéket (PTA: pure tone average) 0,5-1-2-3 kHz frekvencián mért halláseredmények átlagolásával határoztuk meg.

A beteg legutolsó kontrollja során elvégzett audiológiai vizsgálatot vettük posztoperatív audiometriának.

„Gap-change” alatt a beteg posztoperatív és preoperatív ABG értékeinek különbségét értettük.

Sikeres OCR-nek (ossicular chain reconstruction) azon eseteket véleményeztük, ahol a posztoperatív ABG ≤ 20 dB volt [21].

3.1.6. Statisztikai analízis

Mindhárom betegcsoportban (A, T és WR csoport) kiszámításra került a koleszteatóma utánkövetésére használt speciális non-EPI DW-MRI szekvenciánk pozitív prediktív értéke (PPV), negatív prediktív értéke (NPV), szenzitivitása, specificitása, a teljes középfülre számolt diagnosztikus pontossága (overall accuracy) és a középfül alrégióira bontott lokalizáció függő pontossága (localization specific accuracy).

Jelen vizsgálatban a PPV megmutatta, hogy milyen arányban tudta a non-EPI DW-MRI helyesen megjósolni a koleszteatóma jelenlétét a középfülben, azaz:

$$\text{PPV} = \frac{\text{valódi pozitív esetek száma második szakasz műtét során}}{\text{összes pozitív eset non-epi DW-MRI felvételen}}$$

A NPV annak az aránya, hogy a DW-MRI felvétel milyen arányban tudta kizárni a koleszteatóma jelenlétét a középfülben, azaz:

$$\text{NPV} = \frac{\text{valódi negatív esetek száma második szakasz műtét során}}{\text{összes negatív eset non-epi DW-MRI felvételen}}$$

A szenzitivitás azt mutatta meg, hogy a non-EPI DW-MRI milyen arányban tudta kiszűrni a koleszteatómát azon betegek közül, akiknek valóban volt koleszteatómájuk. Az alábbiak szerint került kiszámításra:

$$\text{Szenzitivitás} = \frac{\text{valódi pozitív esetek száma második szakasz műtét során}}{\text{valódi pozitív + álnegatív esetek száma non-epi DW-MRI felvételen}}$$

A specificitás pedig arra utalt, hogy milyen arányban jelezte a non-EPI DW-MRI, hogy nincs a középfülben koleszteatóma azok közül, akiknek tényleg nem volt betegségük.

Azaz:

$$\text{Specificitás} = \frac{\text{valódi negatív esetek száma második szakasz műtét során}}{\text{valódi negatív} + \text{álpozitív esetek száma non-epi DW-MRI felvételen}}$$

A diagnosztikus pontosságot így számoltuk:

$$\text{Diagnosztikus pontosság} = \frac{\text{valódi pozitív} + \text{valódi negatív esetek száma második szakasz műtét során}}{\text{valódi pozitív} + \text{álpozitív} + \text{valódi negatív} + \text{álnegatív esetek száma non-epi DW-MRI felvételen}}$$

3.2. A titán PORP/TORP hallócsontláncolati protézisek funkcionális eredményének retrospektív vizsgálata timpanoplasztikán átesett krónikus középfülgyulladásos betegek csoportjában

3.2.1. Betegadatok

A vizsgálatot a Semmelweis Egyetem Regionális, Intézményi Tudományos és Kutatásértékelési Bizottságának engedélyével végeztük (SE RKEB N° 11/2022) a Semmelweis Egyetem Fül-Orr-Gégészeti és Fej-Nyaksebészeti Klinikáján.

Retrospektív módon feldolgoztuk a 2018. és 2021. között a Klinikán krónikus középfülgyulladás miatt timpanoplasztikán átesett betegek adatait, kórlapelemzést végeztünk, illetve a halláseredményeket tekintettük át.

Kizárásra kerültek a malignus folyamatok miatt műtétre kerülő esetek, a sztapedotomiák, resztapedotomiák és tenotomiák.

“Külsős” betegeknek neveztük azon revíziós betegcsoportba tartozó egyéneket, akiknél a korábbi műtétet nem a III. progresszivitású szintű Fül-Orr-Gégészeti és Fej-Nyaksebészeti Klinikán végezték. “Belső” betegeknek pedig azon betegeket neveztük, akiknél a megelőző műtétet is a Klinikán (P.G.) tapasztalt fülsebész végezte. Külsős betegeknél feltételezhetően kedvezőbb kiindulású státusz, enyhébb kórállapot állt fenn,

mint a belsős betegekénél, akiknél már a megelőző műtéthez is III. progresszivitású szintű intézményre volt szükség.

3.2.2. *Műtét*

A műtéteket minden esetben ugyanazon tapasztalt fülsebész végezte (P. G.) általános érzéstelenítésben mikroszkópos technikával. Koleszteatómás középfülgyulladás esetén minden esetben attiko-masztoidektómiát végeztek CWU technika szerint. Kiterjedt koleszatómás folyamatoknál, amennyiben a folyamat szanációja céljából CWD technika elvégzésére kényszerültek, azt CWR követte.

Rutinszerűen transzmeatalis úton került feltárára a középfül izolált hallócsontláncolati ruptúrás esetekben, krónikus mezotimpanális középfülgyulladások egyéb formáinál és kis kiterjedésű attikus koleszatómás esetekben, melyet a folyamat kiterjedésétől függően szükség esetén retroaurikuláris metszéssel egészítettek ki.

Minden hallócsontláncolati érintettség esetén (a koleszatómát is beleértve) egyszakaszos rekonstrukciót végeztek, azaz a kórállapot szanációjával egyazon időben megtörtént a hallócsontláncolati rekonstrukció. A hallócsontláncolati rekonstrukcióra (OCR, ossicular chain reconstruction) minden esetben titán parciais vagy totalis hallócsontláncolati protézis került felhasználásra (partial or total ossicular replacement prosthesis (PORP/TORP) (Kurz TTP-Variac System, Heinz Kurz GmbH, Dusslingen, Németország)). A titán protézis tányér alakú feje és a dobhártya közé minden esetben kalibrált porcívágóval (Kurz Precise Cartilage Knife, Heinz Kurz GmbH, Dusslingen, Németország) 0,4 mm vastagságúra vágott tragus vagy concha porc graftot helyeztek.

A dobhártya-perforációkat minden esetben porc vagy porc-porchártya sziget lebennyel bélelték alá.

Krónikus koleszatómás középfülgyulladásos megbetegedés esetén rutinszerűen 12–18 hónappal később non-EPI DW-MRI felvétel elvégzése történt az esetleges reziduális vagy recidív folyamatok kizárása céljából. „Second-look” műtét elvégzésére csak abban az esetben került sor, ha az operatőr a primer műtét során nem volt meggyőződve a sikeres szanációról vagy a non-EPI DW-MRI felvétellel egyértelműen nem volt kizárható a recidíva vagy reziduum a középfülben.

3.2.3. Hallásvizsgálat

Preoperatív és posztoperatív rögzítésre kerültek a fenti betegcsoport tisztahang-küszöb audiometriás értékei. Meghatározásra kerültek a csont- és légvezetéses eredmények, valamint a csont-légköz (air-bone gap, ABG). A halláseredményeket az Amerikai Fej-Nyaksebészeti Társaság irányelveinek megfelelően határoztuk meg [85]. Az átlagos tisztahang-küszöb értéket (PTA: pure tone average) 0,5-1-2-3 kHz frekvencián mért halláseredmények átlagolásával határoztuk meg. A beteg legutolsó kontrollja során elvégzett audiológiai vizsgálatot vettük posztoperatív audiometriának. „Gap-change” alatt a beteg posztoperatív és preoperatív ABG értékeinek különbségét értettük. Sikeres OCR-nek azon eseteket véleményeztük, ahol a posztoperatív ABG ≤ 20 dB volt [21].

3.2.4. Statisztikai analízis

A statisztikai számításokat IBM SPSS szoftver segítségével végeztük (IBM SPSS Statistics for Macintosh v.25. (Amonk, NY:IBM Corp)).

A folytonos változók átlag \pm szórás (SD: standard deviation), míg a kategoriális változók frekvencia vagy százalékos formában kerültek feltüntetésre.

Két csoport folytonos változóinak összehasonlítása két mintás t-próbával vagy Mann-Whitney U teszttel történt, attól függően, hogy normál vagy nem normál eloszlású volt-e a minta.

A normalitás tesztek közül a Kolgomorov-Smirnov és a Shapiro-Wilk tesztekkel használtuk.

Khi-négyzet tesztet két csoport kategoriális változói közötti korreláció összehasonlítására használtunk.

Az előző műtétek száma és a műtéti sikeresség közötti összefüggés vizsgálatára Kendall féle tau korrelációs, illetve logisztikus regressziós vizsgálatokat végeztünk.

A posztoperatív ABG és a műtéti sikeresség független prediktív tényezőinek vizsgálatára multivariációs regressziós analízist alkalmaztunk.

Az eredményeket 95%-os konfidencia intervallum meghatározásával $p < 0,05$ érték mellett véleményeztük statisztikailag szignifikánsnak.

4. EREDMÉNYEK

4.1. A non-EPI DW-MRI alkalmazásának korlátai koleszteaóma utánkövetésben hallócsontláncolati rekonstrukciót követően

A vizsgált időszakban összesen 27 beteg 28 fülét vizsgáltuk a fenti szempontok alapján. 17 férfi és 11 nőbeteg került bevonásra, akiknek az átlag életkora 40 ± 19 volt (18–77, medián: 40).

A 28 esetből 10 betegnél történt titán protézis beültetés (T csoport), 9 beteg kapott autológ kortikális csontkolumellát (A csoport), míg 9 betegnél nem történt OCR (WR csoport) a primer műtét során.

A primer és a második szakasz műtét között eltelt idő 331 és 1325 nap között mozgott (534 ± 295 nap). Az átlagos utánkövetési idő 93–555 (285 ± 135 nap) ($9,5 \pm 4,5$ hónap). A 28 esetből 13 esetben került felismerésre koleszteaóma a második szakasz műtét során, 15 esetben nem igazolódott koleszteaóma intraoperatívan. A 13 esetből 10 esetben reziduális, míg 2 esetben recidív, 1 esetben pedig mind reziduális, mind recidív folyamat igazolódott.

A non-EPI DW-MRI szenzitivitása 0,76, specificitása 0,8, PPV-e 0,76, míg NPV-e 0,8 volt az összes betegre vonatkoztatva.

Az intraoperatív lelet alapján a koleszteaóma mérete 2–12 mm között mozgott ($5,38 \pm 3,73$ mm, CI 95%: 5,31–5,74). A non-EPI DW-MRI által nem felismert koleszteaómák mérete pedig 2-4 mm közötti volt ($2,66 \pm 1,15$ mm).

Ugyanezen értékek az als csoport analízisben a következőképpen alakultak T-, A- és WR csoport: PPV: 0,83–0,75–0,66, NPV: 0,75–0,6–1, szenzitivitás: 0,83–0,6–1, specificitás: 0,75–0,75–0,85.

A korreláció a preoperatív MRI lelet és az intraoperatív lelet között a teljes beteganyagra számítva szignifikáns volt ($p < 0,003$). Ugyanakkor az als csoportokra számítva ugyanezen érték az alacsony esetszám miatt nem volt meghatározható, bár hasonló tendencia volt látható a T és A csoportban, míg a WR csoportban semmilyen korreláció nem mutatkozott.

A T és a WR csoportokban 2–2 esetben igazolódott koleszteamóma intraoperatíván az ovális ablak fülkében (T és WR csoport szenzitivitás: 0,5–1, specificitás: 0–1). Az A csoport betegeinél nem volt koleszteamóma ugyanebben a lokalizációban.

A STAM klasszifikációs felosztás szerint a reziduumok aránya a következőképpen alakult az alrégiókban: S1: 22%, S2: 36%, T: 30%, A: 19%, M: 50%. Recidív koleszteamóma csak a dobüregben igazolódott (S1- S2- A- M: 0%, T: 23%).

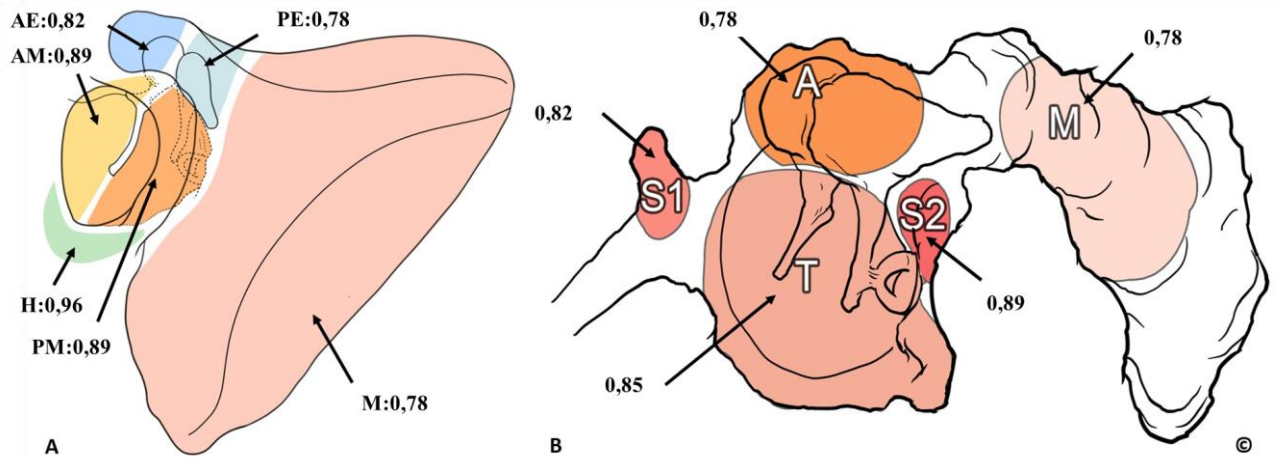
A betegek közül 69%-nak volt I-es, 23%-nak II., 8%-nak III. stádiumú koleszteamómás középfülgyulladás. A betegek egyikénél sem fordult elő intrakraniális komplikáció (IV. stádium).

A non-EPI DW-MRI lokalizáció-függő pontossága a Locketz féle alcsoportokban az alábbiak szerint alakult: AM: 0,89, PM: 0,89, H: 0,96, AE: 0,82, PE: 0,78, M: 0,78, míg az EAONO-JOS klasszifikáció szerint így: S1: 0,82, S2: 0,89, T: 0,85, A: 0,78, M: 0,78. Az összesített diagnosztikus pontosság (overall accuracy) az egész középfülre vonatkoztatva 0,78 volt. **1. táblázat, 10. ábra**

1. táblázat. A PROPELLER DW-MRI diagnosztikus pontosság értékei koleszteamómára vonatkozóan a középfül egészében és annak alrégióiban.

Diagnosztikus pontosság (accuracy)			
Locketz-féle k.		STAM-klasszifikáció	
AM	0,89	S1	0,82
PM	0,89	S2	0,89
H	0,96	T	0,85
AE	0,82	A	0,78
PE	0,78	M	0,78
M	0,78		
Összesített		0,78	

AM: anterior mesotympanum, *PM*: posterior mesotympanum, *H*: hypotympanum, *AE*: anterior epitympanum, *PE*: posterior epitympanum, *M*: mastoid, *S1*: supratubal recess/anterior epitympanum, *S2*: sinus tympani, *T*: tympanic cavity, *A*: attic, *M*: mastoid.



10. ábra A PROPELLER DW-MRI diagnosztikus pontosság értékei

koleszteatómára vonatkozóan a középfül egészében és annak alrégióiban ©.

A: Locketz és mtsai-féle középfül alrégiók bal fülön. B: EAONO/JOS STAM klasszifikációs rendszer szerinti középfül alrégiók bal fülön. *AM*: anterior mesotympanum, *PM*: posterior mesotympanum, *H*: hypotympanum, *AE*: anterior epitympanum, *PE*: posterior epitympanum, *M*: mastoid, *S1*: supratubal recess/anterior epitympanum, *S2*: sinus tympani, *T*: tympanic cavity, *A*: attic, *M*: mastoid

A következő halláseredményeket mértük a T és A csoportokban: átlagos preoperatív ABG: 26,9 és 29,4 dB, átlagos posztoperatív ABG: 17 és 17,2 dB, gap change: 9,6 és 11,9 dB.

A sikeres OCR aránya a T és A csoportokban pedig 80 és 77,77% volt, a különbség nem volt szignifikáns ($p=0,905$). A két sebész halláseredményei között nem volt különbség. Egyik operatőrnél sem jelentkezett major szövődmény (pl. tartós arcidegbénulás, ízérzékiesés, szenzorineuralis halláscsökkenés).

4.2. A titán PORP/TORP hallócsontláncolati protézisek funkcionális eredményének retrospektív vizsgálata timpanoplasztikán átesett krónikus középfülgyulladásos betegek csoportjában

Ezen retrospektív vizsgálat során a vizsgálati idő alatt összesen 330 timpanoplasztika került elvégzésre. A kizárási kritériumoknak megfelelően 77 beteg esett ki a vizsgálatból. Végül 253 beteg (n=143 férfi, n=110 nő) felelt meg a fenti kritériumoknak, ezen betegek kerültek bevonásra a vizsgálatunkba. Ezen betegeknél 161 primer (63,63%) és 92 revíziós (36,36%) műtétet végeztek. A bevont betegek átlag életkora 38,66 év (3–83) volt.

Az átlagos posztoperatív utánkövetési idő 8,8 hónap (1–54) volt.

147 esetben, azaz a teljes beteganyag 58,10%-ban észleltünk intraoperatívan hallócsontláncolati destrukciót. A 147 láncolati érintettséggel rendelkező betegnél 135 esetben (91,83%) azonnal megtörtént a hallócsontláncolati rekonstrukció (OCR). Ebből 130 esetben (96,29%) titán protézis került felhasználásra (PORP n=84, 62,22%, TORP n=46, 34,07%), míg 3 esetben (2,22%) piszton, 2 esetben pedig (1,48%) autológ protézis került beültetésre. **2. táblázat**

2. táblázat. A krónikus középfülgyulladás miatt 2018 és 2021 között timpanoplasztikán átesett betegek klinikai és demográfiai adatai.

	n	%
Összes beteg	253	
Nem		
férfi	143	
nő	110	
Életkor (átlag)	38,66 (3-83)	
Primer műtét	161	63,63
Revíziós műtét	92	36,36
COM w Cholest	100	
COM w/o Cholest és CHL	153	
Hallócsontláncolati érintettség	147	58,10
OCR	135	91,83
TORP/PORP összes	130	96,29
TORP	46	34,07
PORP	84	62,22
piston	3	2,22
autológ protézis	2	1,48

COM w Cholest: chronic otitis media with cholesteatoma, *COM w/o Cholest és CHL*: chronic otitis media without cholesteatoma és conductive hearing loss cases, *OCR*: ossicular chain reconstruction, *TORP*: total ossicular replacement prosthesis, *PORP*: partial ossicular replacement prosthesis

Összesen 92 revíziós timpanoplasztika történt, melyek közül 67 esetben (72,82%) krónikus középfülgyulladás (COM: chronic otitis media) miatt (koleszteatómás (COM w Cholest: chronic otitis media with cholesteatoma) vagy nem koleszteatómás/mezotimpanális (COM w/o Cholest, chronic otitis media without cholesteatoma)), míg 25 esetben (27,17%) vezetési halláscsökkenés (CHL: conductive hearing loss) miatt végeztek fülműtétet.

23 esetben észleltünk protézis malfunkciót, ami 17,69%-a volt az összes titán protézises OCR-nek. A titán protézises esetek közül n=13 esetben (15,47%) észleltünk PORP malfunkciót, míg n=10 esetben (21,73%) TORP malfunkciót.

A malfunkció hátterében leggyakrabban diszlokáció (n=10, 43,47%) állt, ezen kívül lateralizáció (n=1, 4,34%), elégtelen hosszúságú protézis (n=3, 13,04%), protézis körüli granulációs szövet képződés (n=5, 21,73%), PORP behelyezést követő sztapesz szuperstruktúra károsodás (n=2, 8,69%), protézis körüli koleszteatóma képződés (n=2,

8,69%) és protézis következtében kialakult dobhártya perforáció (n=1, 4,34%) került felismerésre. Néhány esetben egyidejűleg több malfunkciót is észleltünk. **3-4. táblázat**

3. táblázat. A revíziós műtétek megoszlása a hallócsontláncolati rekonstrukció típusának, a műtéti indikáció, a protézis malfunkció okának, illetve a megelőző műtétek számának függvényében.

Revíziós műtétek		
	n	%
Revízió összes	92	
Revízió indikációja		
COM	67/92	72,82
CHL	25/92	27,17
TORP/PORP revízió	37	100
rTOPR	15/37	40,54
rPORP	22/37	59,45
TORP/PORP protézis malfunkció	23*	100
Diszlokáció	10/23	43,47
Granuláció/hegképződés	5/23	21,73
Túl rövid	3/23	13,04
Sztapesz szuperstruktúra károsodás	2/23	8,69
Sztapesz destrukció	2/23	8,69
Lateralizáció	1/23	4,34
Dobhártya perforáció	1/23	4,34
Primer indikáció		
COM w Chol	18/23	78,26
COM w/o Chol	1/23	4,34
CHL	4/23	17,39
Előző műtétek száma		
1	8/23	34,78
2	7/23	28,57
3	4/23	17,39
4	2/23	8,69
5	2/23	8,69
átlag	2,26	

COM: chronic otitis media, CHL: conductive hearing loss cases, TORP: total ossicular replacement prosthesis, PORP: partial ossicular replacement prosthesis, rTORP: revíziós TORP, rPORP: revíziós PORP, COM w Cholest: chronic otitis media with cholesteatoma,

COM w/o Cholest: chronic otitis media without cholesteatoma, *néhány esetben 2 különböző típusú malfunkció együttesen fordult elő.

A malfunkciós protézisek aránya kedvezőbben alakult PORP-ok esetében, mint a TORP-oknál (15,47%, n=13 versus 21,73%, n=10) **4. táblázat**

4. táblázat. A titán hallócsontláncolati rekonstrukciók megoszlása az alkalmazott protézisek függvényében, illetve a protézis malfunkciók aránya.

	TORP/PORP	
	n	%
TORP+PORP összes	130	100
TORP	46/130	35,38
PORP	84/130	64,61
TORP+PORP revízió	37/130	28,46
rTORP	15/130	11,53
rPORP	22/130	16,92
TORP+PORP protézis malfunkció	23/130	17,69
mTORP/TORP+PORP összes	10/130	7,69
mPORP/TORP+PORP összes	13/130	10
mTORP/tTORP	10/46	21,73
mPORP/tPORP	13/84	15,47
mTORP/revíziós TORP+PORP	10/37	27,02
mPORP/revíziós TORP+PORP	13/37	35,13
mTORP/rTORP	10/15	66,66
mPORP/rPORP	13/22	59,09

TORP: total ossicular replacement prosthesis, *PORP*: partial ossicular replacement prosthesis, *rTORP*: revision TORP, *rPORP*: revíziós PORP, *mTORP*: malfunkciós TORP, *mPORP*: malfunkciós PORP, *tTORP*: összes TORP, *tPORP*: összes PORP

4.2.1. Halláseredmény és a sebészi technika összefüggése

A 253 vizsgálatba bevont betegből végül 151 esetben állt rendelkezésünkre posztoperatív audiológiai vizsgálat is. Sajnos a COVID pandémia miatt a betegek jelentős hányada nem tudott a kontroll vizsgálaton megjelenni és így kiesett a vizsgálati

idősávból. Végül összesen 101 primer és 50 revíziós eset hallásvizsgálati eredményét dolgoztuk fel.

A teljes beteganyagra vonatkozóan (n=151) 65,56%-os sikerrátáról (posztoperatív ABG ≤ 20 dB) tudunk beszámolni, a hallásjavulás szignifikánsnak bizonyult ($p < 0,0001$).

A betegek preoperatív és posztoperatív ABG-jét összevetve mind a primer (n=151, $p < 0,0001$), mind a revíziós alcsoportokban (n=50, $p = 0,0025$) szignifikáns javulás volt mérhető. A primer csoport 72,27%-os, míg a revíziós csoportban csak 52%-os volt a sikeres hallásrekonstrukciók aránya.

Ugyancsak szignifikáns hallásjavulást észleltünk a koleszteamómás (COM w Cholest) (n=64, $p = 0,0009$) és a nem koleszteamómás (COM w/o Cholest) betegcsoportban (n=87, $p < 0,0001$) is. Az utóbbi két csoport közötti gap-change különbség nem volt szignifikáns ($p = 0,0912$).

A primer koleszteamómás (Primer w Cholest) és nem koleszteamómás (Primer w/o Cholest) csoportban a posztoperatív ABG értékek szignifikánsan alacsonyabbak voltak a preoperatív értékeknél (Primer w Cholest n=39, $p = 0,0082$, Primer w/o Cholest n=62, $p < 0,0001$). A két csoport közötti gap change különbség nem volt szignifikáns ($p = 0,084$).

A revíziós esetek hallásjavulásának vizsgálata során mind a koleszteamómás csoportban (Revízió w Cholest n=25, $p = 0,05$), mind a nem koleszteamómás csoportban (Revízió w/o Cholest n=25, $p = 0,0131$) szignifikáns volt a hallásjavulás. **5. táblázat**

4.2.2. *Primer és revíziós hallócsontláncolati rekonstrukciók összehasonlítása*

A két csoport halláseredményeit az átlagos pre- és posztoperatív ABG-ek és a gap change-ek alapján hasonlítottuk össze.

Szignifikáns különbség igazolódott a preoperatív és posztoperatív ABG értékek vonatkozásában mind a primer TORP/PORP csoportban (n=55, $p = 0,006$), mind a revíziós TORP/PORP csoportban (n=37, $p < 0,001$). A primer TORP/PORP OCR-rel elért halláseredmények szignifikánsan jobbak voltak, mind a revíziós TORP/PORP OCR-rel elért eredmények ($p = 0,032$).

4.2.3. *A parciális és teljes hallócsontláncolati rekonstrukciós esetek halláseredményei*

Ami a posztoperatív ABG-et illeti, PORP-pal történő rekonstrukció során szignifikánsan jobb eredményt mértünk a preoperatív értékekhez képest (PORP n=59, p=0,002), míg TORP-pal történő rekonstrukció során a különbség nem volt szignifikáns (TORP n=33, p=0,062). A PORP-pal történő hallócsontláncolati rekonstrukcióval elért halláseredmények szignifikánsan jobbak voltak ABG tekintetében, mint a TORP-pal történő rekonstrukciók esetében (p=0,043). **5. táblázat**

4.2.4. *Halláseredmények PORP-al történő rekonstrukció után*

A primer műtét során PORP implantáción átesett betegek körében a posztoperatív ABG érték szignifikánsan jobb volt a preoperatív ABG-nél (Primer +PORP n=38, p=0,0002). Ugyanúgy szignifikáns hallásjavulást mértünk a revíziós műtét során PORP implantáción átesett betegek csoportjában is (Revízió +PORP n=21, p=0,0394). A primer és revíziós esetek között, akik PORP implantációban részesültek gap change tekintetében nem volt különbség (p=0,7693).

Koleszteamóma miatt primer műtéten és PORP implantáción áteső betegeknél a posztoperatív hallásjavulás nem volt szignifikáns (Primer w Cholest +PORP n=19, p=0,19), míg a nem koleszteamómás krónikus középfülgyulladás miatt operált betegek PORP-os OCR-je után a hallásjavulás szignifikáns volt (Primer w/o Cholest +PORP n=19, p=0,0032).

Revíziós műtétek során PORP implantációt követően sem a koleszteamómás, sem a nem koleszteamómás csoportban nem volt szignifikáns az elért hallásjavulás (Revízió w Cholest +PORP: n=11, p=0,1465, Revízió w/o Cholest +PORP n=10, p=0,0729). **5. táblázat**

4.2.5. *Halláseredmények TORP-al történő rekonstrukció után*

Azon betegek körében, akiknél primer műtét során TORP implantáció történt, az elért hallásjavulás szignifikáns volt (n=17, p=0,0069). A revíziós esetekben, akiknél TORP beültetés történt viszont nem volt szignifikáns (n=16, p=0,1328).

A posztoperatív ABG szignifikánsan jobb lett a preoperatív értékeknél mind a koleszteatómás, mind a nem koleszteatómás krónikus középfülgyulladásos csoportban, akik TORP implantátumot kaptak primer műtétjük során (Primer w Cholest +TORP n=13, p=0,0023, Primer w/o Cholest +TORP n=4, p=0,05).

Revíziós műtéten áteső koleszteatómás betegek TORP implantációját követően a hallásjavulás nem volt szignifikáns sem a koleszteatómás (Revízió w Cholest +TORP n=7, p=0,5132), sem a nem koleszteatómás esetekben (Revízió w/o Cholest +TORP n=9, p=0,0912).

5. táblázat. Krónikus középfülgyulladás miatt timpanoplasztikán átesett betegek megoszlása a műtét típusa, a műtéti indikáció és a hallócsontláncolati rekonstrukció típusának függvényében, illetve a halláseredmények bemutatása.

	n	preop ABG (dB) átlag (SD)	postop ABG (dB) átlag (SD)	postop ABG (dB) medián	Δ ABG (dB)	postop ABG ≤20dB (%)	p (pre and postop átlag ABG)	p
Összes audiológia	151	27,21 (14,82)	17,54 (12,62)	13,75	9,67 (14,62)	65,56	<0,0001*	
Primer	101	25,30 (14,4)	15,46 (10,48)	11,84	9,84 (14,69)	72,27	<0,0001*	0,032*
Revízió	50	31,08 (14,77)	21,74 (15,37)	19,06	9,34 (14,63)	52	0,0025*	
COM w Cholest	64	25,84 (15,05)	17,62 (12,28)	15,62	8,22 (15,04)	62,5	0,0009*	0,0912
COM w/o Cholest	87	28,22 (14,65)	17,48 (12,93)	13,75	10,74 (14,30)	67,81	<0,0001*	
Primer w Cholest	39	25,69 (15,19)	17,66 (10,51)	16,87	8,03 (14,56)	64,1	0,0082	0,084
Primer w/o Cholest	62	25,05 (14,23)	14,07 (10,30)	14,07	10,98 (14,76)	77,41	<0,0001*	
Revízió w Cholest	25	26,08 (15,15)	17,55 (14,87)	10,62	8,53 (16,05)	68,18	0,05*	0,038*
Revízió w/o Cholest	25	36,08 (12,80)	25,92 (15,00)	26,25	10,15 (13,33)	44	0,0131*	
TORP/PORP összes	92	30,94 (15,55)	19,76 (13,36)	17,18	11,18 (15,90)	60,86	<0,0001*	
TORP	33	34,60 (16,35)	23,09 (13,43)	19,37	11,52 (15,79)	51,51	0,062	0,043*
PORP	59	28,89 (14,83)	17,90 (13,07)	13,75	10,99 (16,09)	66,1	0,002*	
Primer TORP/PORP	55	29,27 (15,39)	16,97 (11,23)	15	12,29 (15,54)	69,1	0,006*	0,032*
Revízió TORP/PORP	37	33,41 (15,56)	23,90 (15,25)	20,62	9,51 (16,48)	48,6	<0,001*	
Primer +TORP	17	34,93 (17,85)	20,74 (9,58)	19,37	14,19 (16,29)	58,82	0,0069*	0,038*
Primer +PORP	38	26,74 (13,67)	15,30 (11,62)	11,56	11,45 (15,34)	73,68	0,0002*	
Revízió +TORP	16	34,26 (15,16)	25,59 (16,55)	22,81	8,67 (15,22)	43,75	0,1328	0,565
Revízió +PORP	21	32,77 (16,36)	22,62 (14,46)	19,37	10,15 (17,74)	52,38	0,0394*	
Primer w Cholest +TORP	13	31,88 (11,75)	17,98 (8,23)	18,12	13,89 (7,84)	69,23	0,0023*	0,811
Primer w Cholest +PORP	19	24,54 (13,23)	18,88 (12,88)	16,87	5,66 (13,49)	57,89	0,19	
Primer w/o Cholest +TORP	4	44,84 (9,65)	29,69 (8,85)	31,56	15,16 (10,39)	25	0,05*	ϕ
Primer w/o Cholest +PORP	19	28,95 (14,11)	11,71 (9,19)	8,75	17,24 (15,19)	89,47	0,0032*	
Revízió w Cholest +TORP	7	29,55 (13,05)	24,64 (14,19)	25,62	4,91 (16,52)	28,57	0,5132	0,211
Revízió w Cholest +PORP	11	27,56 (19,35)	16,42 (14,96)	10,62	11,14 (19,77)	72,72	0,1465	
Revízió w/o Cholest + TORP	9	37,92 (16,39)	26,32 (10,31)	18,75	11,60 (14,41)	55,55	0,0912	0,315
Revízió w/o Cholest + PORP	10	38,50 (10,43)	29,43 (10,83)	30,31	9,06 (16,16)	30,00	0,0729	

COM w Cholest: chronic otitis media with cholesteatoma, *COM w/o Cholest*: chronic otitis media without cholesteatoma, *TORP*: total ossicular replacement prosthesis, *PORP*: partial ossicular replacement prosthesis, ...*w Cholest*: with cholesteatoma, ...*w/o Cholest*: without cholesteatoma, *preop ABG*: preoperative air-bone gap, *postop ABG*: postoperative air-bone gap, Δ *ABG*: gap-change, Θ : szignifikanciát nem tudunk számolni a kevés adat miatt, $p < 0.05$, CI:95%

4.2.6. Halláseredmények revíziós esetekben a korábbi műtéti szám függvényében

A primer timpanoplasztikák során elért halláseredmény szignifikánsan jobb volt, mint a revíziós műtétek halláseredménye ($p=0,032$) és primer TORP/PORP hallócsontláncolati rekonstrukciók esetében is szignifikánsan alacsonyabb posztoperatív ABG értékeket mértünk, mint a revíziós TORP/PORP rekonstrukciónál ($p=0,032$).

Ugyanakkor nem tudunk statisztikailag szingifikáns korrelációt igazolni az előző műtétek száma és a posztoperatív csont-léggöz értékek között sem a teljes revíziós csoportban ($n=50$, $p=0,289$), sem a TORP/PORP revíziós csoportban ($n=37$, $p=0,611$) vagy a protézis malfunkciós revíziós csoportban ($n=23$, $p=0,307$).

Továbbá a műtéti sikeresség (azaz a posztoperatív $ABG \leq 20$ dB) és az előző műtétek száma között sem igazolódott korreláció ugyanezekben a csoportokban vizsgálva: teljes revíziós csoport ($n=50$, $p=0,930$), TORP/PORP revíziós csoport ($n=37$, $p=0,504$), protézis malfunkciós revíziós csoport ($n=23$, $p=0,780$). **6. táblázat**

6. táblázat. Revíziós műtétek eredményességének vizsgálata a posztoperatív csont-léggöz, valamint a műtéti sikeresség vonatkozásában a megelőző műtétek számának függvényében.

	Megelőző műtétek száma		
	n	postop ABG	p sikeresség
Revízió összes	50	0,289	0,93
Revízió TORP/POPR	37	0,611	0,504
Malfunkció TORP/PORP	23	0,307	0,78

TORP: total ossicular replacement prosthesis, *PORP*: partial ossicular replacement prosthesis, *postop ABG*: postoperative air-bone gap.

Abban sem volt különbség, hogy a betegeknek csak egy, vagy több, mint egy megelőző műtétjük volt már korábban a posztoperatív ABG-et illetően sem a teljes revíziós csoportban (n=50, p=0,381), sem a TORP/PORP revíziós csoportban (n=37, p=0,988), sem pedig a protézis malfunkciós revíziós csoportban (n=23, p=0,181).

A műtéti sikerességet illetően sem volt különbség abban, hogy a betegnek egy, vagy több, mint egy megelőző műtétje volt már sem a teljes revíziós csoportban (n=50, p=0,555), sem a TORP/PORP revíziós csoportban (n=37, p=0,842), sem pedig a protézis malfunkciós revíziós csoportban (n=23, p=0,297). **7. táblázat**

7. táblázat. Revíziós műtétek eredményességének vizsgálata a posztoperatív csontlégköz, valamint a műtéti sikeresség vonatkozásában csak egy vagy több, mint egy megelőző műtét függvényében.

1 versus ≥ 1 megelőző műtét			
		p	
	n	postop ABG	sikeresség
Revízió összes	50	0,381	0,555
Revízió TORP/PORP	37	0,988	0,842
Malfunkció TORP/PORP	23	0,181	0,297

TORP: total ossicular replacement prosthesis, *PORP*: partial ossicular replacement prosthesis, *postop ABG*: postoperative air-bone gap

4.2.7. Halláseredmények revíziós esetekben a korábbi műtéti helyszín függvényében

A “külsős betegek” (korábban más intézményben operált betegek) (n=23) esetében a revíziós OCR-ek 65,21%-ban (n=15/23) voltak sikeresek. Ezzel szemben a “belső betegek” (n=27) vonatkozásában, akiknél a korábbi műtétek is a Fül-orr-gégészeti és Fej-Nyaksebészeti Klinikán történtek, az OCR-ek csak 40,74%-ban voltak sikeresek (n=11/27). A különbség azonban nem volt szignifikáns (p=0,084).

4.2.8. A TORP/PORP hallócsontláncolati rekonstrukciókkal elért halláseredmények prediktív faktorainak vizsgálata

A műtét típusát (primer vagy revíziós műtét), a koleszteatóma jelenlétét (igen vagy nem) és a hallócsontláncolati rekonstrukció típusát (TORP vagy PORP) vizsgáltuk mint lehetséges önálló prediktív tényezőket a TORP/PORP OCR-ek posztoperatív ABG-je és a műtéti sikeresség függvényében.

Egyedül a revízió versus primer műtét igazolódott szignifikáns prediktív faktorként a posztoperatív ABG vonatkozásában ($p=0,029$). Sem a koleszteatóma jelenléte ($p=0,539$), sem az OCR típusa ($p=0,114$) nem befolyásolta szignifikánsan a posztoperatív ABG-t.

Ugyanakkor egyik fent vizsgált tényező sem igazolódott szignifikáns prediktív faktorként a TORP/PORP-pal történő hallócsontláncolati rekonstrukciók műtéti sikerességének (posztoperatív ABG ≤ 20 dB) vonatkozásában: műtét típusa $p=0,067$, koleszteatóma jelenléte $p=0,785$, OCR típusa $p=0,262$.

Ami a revíziós TORP/PORP eseteket illeti, sem a műtéti indikáció ($p=0,257$), sem a koleszteatóma jelenléte ($p=0,583$) vagy az OCR típusa ($p=0,759$) nem bizonyult szignifikáns prediktív tényezőként a posztoperatív ABG vonatkozásában.

Nem sikerült igazolni a revízió indikációját (COM vagy CHL) ($p=0,587$), a koleszteatóma jelenlétét (igen vagy nem) ($p=0,790$) és az OCR típusát (TORP vagy PORP) ($p=0,698$) sem mint prediktív tényezőt a műtéti sikeresség vonatkozásában a revíziós TORP/PORP esetekben. **8. táblázat**

8. táblázat. A TORP/PORP hallócsontláncolati rekonstrukciók eredményességét befolyásoló lehetséges prediktív tényezők a posztoperatív ABG és a műtéti sikeresség vonatkozásában.

Prediktív tényezők			
	n	p	
		postop ABG	sikeresség
TORP/POPR összes	92		
revízió (igen/nem)		0,029*	0,067
koleszteatóma (igen/nem)		0,536	0,785
rekonstrukció típusa (TORP/PORP)		0,114	0,262
TORP/POPR revízió	37		
koleszteatóma (igen/nem)		0,583	0,79
rekonstrukció típusa (TORP/PORP)		0,759	0,698
revízió indik. (COM/CHL)		0,257	0,587

TORP: total ossicular replacement prosthesis, *PORP*: partial ossicular replacement prosthesis, *postop ABG*: postoperative air-bone gap, *COM*: chronic otitis media, *CHL*: conductive hearing loss cases.

5. MEGBESZÉLÉS

A krónikus középfülgyulladások diagnosztikája elsősorban a fülészeti anamnézisen, a tisztahang küszöbaudiometrián és a fizikális vizsgálaton, azaz a pontos dobhártyakép felállításán alapul, melyet otomikroszkópiával vagy otoendoszkópiával végezhet a klinikus. Napjainkban mindezeket túl az igényes státuszfelmérést kiegészíthetjük különböző modalitású képalkotó eljárásokkal is, melyek leginkább a műtéti tervezés részeként vagy a beteg utánkövetése során lehetnek hasznosak [14, 27, 82].

5.1. Egy új diagnosztikus modalitás alkalmazása krónikus koleszteatómás betegek utánkövetésében (non-EPI DW-MRI, PROPELLER technika)

Vizsgálatunk első részében egy új non-EPI DW-MRI technikát, az ún. PROPELLER technikát alkalmaztunk speciális beállításokat követően a krónikus koleszteatómás betegeink utánkövetésére azzal a céllal, hogy a reziduális vagy recidív folyamatokat kizárjuk vagy megerősítsük. Ezen speciális szekvencia diagnosztikus hatékonyságát vizsgáltuk a középfül egészére, illetve a középfül kisebb alrégióira vonatkoztatva. Az alrégiók vizsgálatára két klasszifikációs rendszert használtunk: a Locketz és mtsai féléét [82], illetve az EAONO-JOS STAM klasszifikációs rendszerét [14].

5.1.1. Reziduum, recidíva előfordulása a középfül alrégióban second-look műtét során

Kutatásunk során megvizsgáltuk a reziduális folyamatok elhelyezkedését a középfülön belül. Vizsgálatunkban a masztoid alrégióban igazoltuk a legmagasabb reziduális koleszteatóma előfordulási arányt és nem mutatkozott különbség a többi alrégió között az előfordulási gyakoriság tekintetében (így az S1- szupratubális recesszus, S2- szinusz timpani, T- dobüreg, A- attikus). Érdekes ez a fenti eredmény, ugyanis az EAONO-JOS STAM klasszifikációs rendszer S1 és S2 régióit azért nevezi „difficult acces site”-oknak, mert sebészileg különösen nehéz innen a koleszteatómát eltávolítani és egyes vizsgálatok eredményei korreláltak is ezzel [86]. Jelen vizsgálat során az előzetes várakozásainkkal ellentétben azonban nem itt fordult elő a legtöbb reziduum, és a non-

EPI DW-MRI-vel ugyanezen régió vizualizációja nem rosszabb, mint a többi középfül alrégióé.

Megvizsgáltuk a recidív koleszteatómák előfordulását is beteganyagunkban. Recidívát csak a dobüregi régióban azonosítottunk (T), recidív dobhártya-perforáció talaján kialakult hámmigrációs mechanizmussal.

Mivel vizsgálatunkban a bevásztási kritérium része volt, hogy olyan betegeknél végeztük el a second-look műtétet, akiknél az I. szakasz műtét során az operátor nem volt meggyőződve a teljes szanációról, ezért nem meglepő, hogy 35,71%-ban igazolódott reziduális folyamat, míg recidíva csak 10%-ban. Még ez a magas reziduális arány, ebben a szuperszelektív vizsgálati anyagban sem rosszabb, mint a nemzetközi átlag CWU technika esetén (9-39%) [23, 24].

5.1.2. A non-EPI DW-MRI (PROPELLER technika) diagnosztikus hatékonysága és alkalmazásának korlátai koleszteatóma utánkövetésben hallócsont-láncolati rekonstrukciót követően

A speciális non-EPI szekvenciák fejlődésével biztató eredmények születtek az utóbbi időben a koleszteatóma egyéb lágy szövetektől való differenciálása tekintetében. Egyéb diagnosztikus modalitások eddig ugyanis nem tudták a koleszteatómát a hegszövettől, a dobüregi folyadék retenciótól vagy a granulációs szövettől elkülöníteni [25]. Metaanalízisek igazolják a non-EPI szekvenciák szignifikánsan magasabb diagnosztikus hatékonyságát (magasabb szenzitivitás, specificitás) koleszteatóma igazolásában, szemben a korábbi EPI szekvenciákkal. Ez igazolódott alsoport vizsgálatokban is, úgy, mint primer műtét előtti csoportban, posztoperatív utánkövetéses csoportban, gyermek és felnőtt betegcsoportokban, valamint ezek összesített csoportjában is [26, 27].

Az általunk elvégzett prospektív vizsgálat során a fenti speciális non-EPI DW-MRI technika (PROPELLER) negatív prediktív értéke (NPV) hasonlóan alakult a legutóbbi metaanalízisek eredményeivel összehasonlítva. Ugyanakkor ugyanezen MR modalitás szenzitivitása, specificitása és pozitív prediktív értéke valamivel szerényebb eredményeket mutatott [25-27]. **9. táblázat**

9. táblázat. Különböző non-EPI DW-MRI technikák diagnosztikus hatékonysága a koleszteamoma utánkövetésben.

Munkacsoport	Non-EPI DW imaging	Szeletvastagság (mm)	II. szakasz műtéten átesett betegek száma	Szenzitivitás	Specifititás	PPV	NPV	DW/DWI-n nem észlelt cholesteatoma mérete (mm)	MR vizsgálat és a műtét között eltelt idő	Műtéti típus
Mateos-Fernandez et al (2012)	PROPELLER		52	92,85	92,3	92,85	92,3	2		CWU
Locketz et al (2016)	PROPELLER TC-MRI fusion		12	75	75	86	60	3	1-168 nap	CWU v. CWD
Fukuda (2017)	HASTE, PROPELLER	4	20 (revision only)	88	75	88	75			
	non-EPI+ T1WSE			87,5	75	93,3	60			
Patel et al (2018)	non-EPI	2	13	87,5	100	100	66,7			CWD
García-Iza et al (2018)	non-EPI	3	67	93	60	87	75			
Lips et al (2019)	turbo spin echo 1,5 T (expert)		128	93,9	77,8	92	82,4			
	turbo spin echo 3 T (expert)		36	96	59	89	81			
Moustin et al (2020)	non-EPI		113	80	46	78	50			
	non-EPI+T1WSE			96,9	74,2			2,5-7	m=4,5 hó	CWU
				92,6	90,3					
Jindal et al (2011)	review	2-3	185	91,4	95,8	97,3	85,2	3	0-6 hó	CWU v. CWD
Li et al (2012)	review	2-3	234	94	94			2-5		
Van Egmond et al (2015)	review			80-82	90-100	96-100	64-85	2		CWU
Lingam et al (2017)	review		1152	91 (össz)	92 (össz)					
				93 (post-op)	91 (post-op)					
				93 (felhótt)	88 (felhótt)					
Kálmán et al	PROPELLER	3	28	76,92	80	76,92	80	2,66+/-1,15	0-1 hó	CWU

PPV: pozitív prediktív érték, *NPV*: negatív prediktív érték.

Ezen kevésbé meggyőző eredmények háttérében a különböző típusú hallócsontláncolati rekonstrukcióra használt protézisek anyagminőségének befolyásoló hatását feltételeztük. Emiatt alcsoport analízist végeztünk az autológ protézist viselő betegek (A csoport), a titán protézises betegek (T csoport) és a láncolati rekonstrukcióban nem részesült betegeket (WR csoport) körében ugyanezen paramétereket vizsgálva.

Az autológ kortikális csontkolumellás alcsoportban a non-EPI DW-MRI szenzitivitása alacsonyabb volt, melyet a protézis radiológiai tulajdonságaival magyarázhatunk. Ezzel szemben a T és a WR csoportban a szenzitivitás (0,83–1) és a NPV (0,75–1) a nemzetközi értékeket megközelítette (szenzitivitás: 83–100%, NPV: 64–85,2%) [25-27]. **10. táblázat**

10. táblázat. A PROPELLER DW-MRI technika diagnosztikus hatékonysága kolesztoátoma utánkövetésben alcsoportokra bontva.

	Incidencia (reziduális vagy recidív cholesteatoma)	Szenzitivitás	Specificitás	PPV	NPV
T csoport	6/10	0,83	0,75	0,83	0,75
A csoport	5/9	0,6	0,75	0,75	0,60
WR csoport	2/9	1	0,85	0,66	1
Összesített	13/28	0,76	0,8	0,76	0,8

T csoport: titán protézissel rekonstruált betegek, *A csoport*: autológ kortikális csontkolumellával rekonstruált betegek, *WR csoport*: nem történt láncolati rekonstrukció, *PPV*: pozitív prediktív érték, *NPV*: negatív prediktív érték.

Irodalmi kutatásaink során nem találtunk olyan vizsgálatot, mely a protézis anyagának a non-EPI DW-MRI diagnosztikus pontosságára gyakorolt esetleges befolyásoló hatását vizsgálta volna kolesztoátoma utánkövetés során.

5.1.3. A „partial volume averaging/artefact” radiológiai jelenség és annak lehetséges befolyásoló szerepe a non-EPI DW-MRI diagnosztikus pontosságára koleszteatóma utánkövetés során

A kortikális csontkolumella vastagsága, mely 3–3,5 mm, megegyezik kb. a non-EPI DW-MRI szeletvastagságával. Amennyiben a csontkolumella nem egészében kerül bele egy vizsgálati szeletbe, úgy az ún. „partial volume averaging/artefact” jelenséggel kell számolni, azaz a csont mellett megjelenő egyéb jelintenzitások: koleszteatóma/folyadék/hegszövet/granulációs szövet, stb. átlagolódnak, emiatt olyan jelintenzitás születik, mely semelyik szöveti szerkezetre sem jellemző. Így a finomabb részletek, mint egy apró reziduális koleszteatóma gyöngy, az MR kiértékelésekor elveszhetnek [87]. A titán protézisek ezzel szemben sokkal vékonyabbak, átlagosan 0,4–0,6 mm vastagságúak, így ez a jelenség ezeknél sokkal kevésbé fordul elő. In vitro és in vivo kísérletek történtek apró titán csavarok, érsebészeti klippek és fogszabályozás során használt brackettek körül MR vizsgálaton megjelenő műtermék mértékének megítélése céljából. Ezen vizsgálatok a titán implantátumok körül keletkező műtermék méretére vonatkozóan jóval 1 mm alatti értékeket mutattak, mely elhanyagolható nagyságot jelent [88, 89].

Mivel mindmáig a világ nagyobb részén (Kelet-Európában és Ázsiában) elsősorban autológ anyagokat használnak hallócsont-láncolati rekonstrukcióra finansiális okok miatt, így ez a jelenség milliókat érint [33, 38].

5.1.4. Az autológ protézisek létjogosultsága napjainkban

Az autológ hallócsontok (mint az üllő például) is megfontolandó alternatívái a kortikális csontkolumella használatának, de a krónikus középfülgyulladások során legkorábban és leggyakrabban az üllő károsodik, így gyakran nem is áll rendelkezésre. Ezen kívül az esetleges koleszteatómával történő kontamináció veszélye miatt a vizsgálatban részt vevő szenior fülbébszék egyike sem használja rutinszerűen ezt a módszert.

Az autológ porc vagy a porc-csont kompozit graftok is felhasználhatók láncolati rekonstrukcióra, alacsony kilökődési rátájuk ismert, de a legújabb vizsgálatok alapján az általunk használt kortikális csontkolumella hosszútávú stabilitását is igazolták, a korábban feltételezett magasabb reszorpciós arányokkal szemben [35, 36].

A fenti eredmények fényében ugyanakkor a kortikális csontkolumellák láncolati rekonstrukcióra való használata feltehetőleg valamelyest vissza fog szorulni a jövőben, legalábbis, ha csak a koleszteamóma-utánkövetésben használt non-EPI DW-MRI diagnosztikus hatékonyságát figyelembe vesszük hallócsontláncolati rekonstrukciós esetekben.

5.1.5. Egyszakaszos versus kétszakaszos műtét a koleszteamóma sebészetben

A non-EPI DW-MRI szekvenciák elterjedésével és az endoszkóp asszisztált középfülsebészet térhódításával a koleszteamóma primer eltávolítása eredményesebb, az utánkövetése pedig biztonságosabb, így a modern fülsebészeti szemlélet egyértelműen az egyszakaszos műtéteket favorizálja. Ennek részeként ugyanis a betegség szanációjával egyidőben megtörténik a hallócsontláncolati rekonstrukció.

A hagyományos kétszakaszos szemlélet szerint primer műtét során a szanáció és dobhártya rekonstrukció történt meg rutinszerűen, míg a második szakasz műtét (vagy „second-look”) során ellenőrizték a recidív vagy reziduális koleszteamóma jelenlétét, illetve elvégezték a hallócsontláncolati rekonstrukciót – szükség szerint. Az egyszakaszos műtét azonban a betegek kisebb megterhelést, sikeres műtét esetén korábbi hallásrekonstrukciót jelent és hosszú távon kevesebb költséggel is jár [31].

5.1.6. Magyarországi (közép-kelet-európai) lehetőségek

Magyarországon a non-EPI DW-MRI elérhetősége az utóbbi években fejlődni látszik, bár ez komoly infrastrukturális háttérrel és leginkább speciális radiológiai szaktudást igényel.

Ezen kívül nem minden fülsebészeti centrumban érhető el korlátlanul titán TORP/PORP protézis, így kielégítő, titán protézisekkel összehasonlítható sebészi eredményessége miatt mindmáig elterjedten használják az autológ protéziseket, leginkább a saját vizsgálatunkban is alkalmazott kortikális csontkolumellát. Ugyanakkor a kortikális csontkolumella non-EPI DW-MRI diagnosztikus hatékonyságára való kedvezőtlen hatása miatt megfontolandó a titán protézisek előtérbe helyezése.

5.2. A krónikus középfülgyulladásos beteganyag hallócsont-láncolati rekonstrukciója

Vizsgálatunk második részében a krónikus középfülgyulladásos beteganyagunkban a hallócsont-láncolati destrukció előfordulásának arányát, illetve az általunk használt hallócsont-láncolati rekonstrukciós technika eredményességét, illetve a sikertelen esetekben annak okát kutattuk retrospektív adatfeldolgozás útján.

Az elvégzett timpanoplasztikák 58,10%-ban azonosítottunk hallócsontláncolati destrukciót, ami az irodalmi adatokkal hasonlatos arány [90]. Az esetek 91,83%-ban primeren elvégeztük az OCR-t. 12 esetben (8,16%) ettől eltekintettünk a miringosztapediopexia és adhezív állapotok miatt (nem fért el még a PORP sem), az intraoperatív felfedezett piramis csúcsba terjedő kiterjedt koleszteatóma miatt, mely esetben további radikálisabb fülműtétet végeztünk, illetve egy esetben a betegnél korábban BAHA beültetés történt, és a középfülben emellett reziduális koleszteatóma igazolódott.

Az összes timpanoplasztika 36,36%-a volt revíziós műtét, melyeknek jelentős része, több, mint 2/3-a krónikus koleszteatómás vagy mezotimpanális középfülgyulladás miatt történt, jóval kisebb arányban vezetési halláscsökkenés (láncolati diszrupció) miatt. Mivel majdnem kizárólag titán PORP és TORP rendszert használtunk OCR céljából, ezért elsődlegesen az ezen protézisekkel végzett OCR-ek hatékonyságát céloztuk felmérni.

Az OCR-ek sikeressége 44–89% között mozog nemzetközi adatok alapján [39, 40, 91–94] és 10–20%-ban OCR-t követően revíziós műtetre van szükség a jövőben [94, 95].

Jelen vizsgálatban a sikeres műtétek aránya (ahol a posztoperatív ABG \leq 20 dB lett) 60,86% volt.

5.2.1. Primer hallócsontláncolati rekonstrukció titán TORP/PORP rendszerrel

Vizsgálatunk ugyancsak igazolta, hogy a primer OCR-ek közül a PORP-pal történő rekonstrukciók sikeresebbek, mint a TORP-pal történő rekonstrukciók (73,68% versus 58,82%), amint azt az irodalom is alátámasztja [39, 40, 93, 96, 97].

Saját vizsgálatunkban a műtéti sikerességet különböző alcsoportokban is megvizsgáltuk, és a sikerráta 25–89,47% között alakult. Érdekes módon a legkevésbé sikeres OCR a primer műtétek közül a nem koleszteatómás betegeknél igazolódott, akiknél TORP

implantáció történt (25,00%, n=4). A legnagyobb arányú sikeres hallásjavítást ezzel szemben nem meglepő módon szintén a primer műtétes esetek közül, a nem koleszteamás krónikus középfülgyulladásos betegek körében értük el, akiknél PORP implantációra volt szükség (89,47%, n=19). Fontos megjegyezni azonban, hogy az alacsony esetszám az egyes alcsoportokban torzíthatja az eredmény jelentőségét. **5.**

táblázat

5.2.2. Revíziós esetek hallócsontláncolati rekonstrukciója titán TORP/PORP rendszerrel

Azt is kijelenthetjük, hogy a revíziós eseteknél az elérhető hallásjavítás mértéke gyengébb a primer műtétekéhez képest [92]. Ugyanakkor a revíziós műtéten átesett betegek csoportjában a PORP-pal történő rekonstrukció szintén sikeresebb volt, mint a TORP-pal történő láncolati rekonstrukció (52,38% versus 43,75%).

Kutatásunk során megvizsgáltuk a sikertelen revíziós OCR-eket, melyek háttérben protézis malfunkció igazolódott. A malfunkciós protézisek aránya szintén kedvezőbben alakult PORP-ok esetében, mint a TORP-oknál (15,47%, n=13 versus 21,73%, n=10). **4.**

táblázat

5.2.3. A primer műtéti indikáció szerepe a posztoperatív ABG alakulására

Meulemans és mtsai korábban megvizsgálták a posztoperatív ABG alakulását a primer műtéti indikáció függvényében. A legrosszabb posztoperatív halláseredményt a krónikus koleszteamás beteganyagnál tapasztalták, melyet a nem koleszteamás, mezotimpanális krónikus középfülgyulladásos betegek követtek és legjobb eredményt vezetékes halláscsökkenés miatt műtetre kerülő betegeknél értek el hallócsontláncolati rekonstrukció során.

Revíziós műtétek során az OCR sikeressége másképp alakult ugyanilyen csoportosítást követően. A legrosszabb posztoperatív ABG a vezetékes halláscsökkenés (láncolati diszruptív) csoportban volt mérhető, melyet a koleszteamás betegek követtek, végül pedig a mezotimpanális esetek [98].

Mivel jelen vizsgálatban mindösszesen 1 esetben regisztráltunk izolált vezetékes halláscsökkenést egyéb krónikus középfülgyulladásos tünet nélkül, ép dobhártya

mellett, így ezt külön alcsoportba sorolni nem volt érdemes, ezt a beteget tehát a nem koleszteatómás, krónikus mezotimpanális csoportba helyeztük.

Saját beteganyagunkban is hasonlóan alakultak a halláseredmények a Meulemans és mtsai által elvégzett vizsgálatban látottakhoz képest. Azaz primer műtétet követően a koleszteatómás csoportban gyengébb halláseredményt értünk el OCR-rel, mint a nem koleszteatómás csoportban (16,87 versus 14,07 dB medián posztoperatív ABG), bár a különbség nem volt statisztikailag szignifikáns ($p=0,084$). A revíziós OCR-eknél a posztoperatív ABG ugyanakkor jobb volt a koleszteatómás betegcsoportban, mint a nem koleszteatómás csoportban (posztoperatív medián ABG: 10,62 versus 26,25) szemben Meulemans és mtsai eredményeivel. Ugyanakkor a különbség itt sem volt szignifikáns ($p=0,038$). **5. táblázat**

5.2.4. A műtét utáni halláseredmény alakulása rövid és hosszú távon

Az irodalmi adatok alapján titán protézissel történő hallócsontláncolati rekonstrukciók rövid és hosszú távú halláseredményei között különbség van, mégpedig hosszú távon valamivel romlik az elért hallásjavítás mértéke [99]. Mivel vizsgálatunkban az átlagos utánkövetési idő 8,8 hónap volt (1–54), ezt rövidtávú utánkövetésnek véleményeztünk, hosszú távú eredményeink egyelőre nincsenek.

5.2.5. A protézis malfunkcióhoz vezető okok revíziós OCR esetben

Megvizsgáltuk a protézis malfunkcióhoz vezető okokat is a sikertelen revíziós OCR-es betegcsoportban.

Protézis kilökődést nem tapasztaltunk, de ez nem is gyakori jelenség [21, 98]. Az egyéb észlelt malfunkciók aránya a nemzetközi adatokkal megegyezően alakult (lateralizáció, granulációs szövet képződés a protézis körül, sztapesz szuperstruktúra károsodás PORP alatt, koleszteatóma képződés a protézis körül, dobhártya-perforáció a protézis elmozdulása miatt [94, 97, 98, 100, 101]. **3. táblázat**

Nem meglepő módon a protézis malfunkciós eseteknél jóval gyakrabban koleszteatóma miatt került sor a primer műtétre, jóval ritkábban mezotimpanális középfülgyulladás vagy vezetékes halláscsökkenés miatt.

Vizsgálatunkban azt is igazoltuk, hogy majdnem 2/3 részben (65,21%) a protézis malfunkcionális esetek anamnézisében több, mint 1 megelőző timpanoplasztika szerepelt.

5.2.6. Prediktív tényezők a revíziós timpanoplasztikák sikerességének megítélésében

Még komplexebbé válik a helyzet, ha meggondoljuk, hogy eddig még nem sikerült túl sok prediktív faktort azonosítani pre- vagy intraoperatívan, mely a revíziós titán OCR-ek sikerességét meg tudná jósolni [95]. Eddig ugyanis sem a nem, sem a műtét idején betöltött életév, sem az etiológia, sem a koleszteatóma jelenléte, sem a megelőző masztoid érintettség, sem a dobhártya perforáció jelenléte, sem a fennálló fülvándékozás, sem a kalapács-, sem a kengyel állapota, sem pedig a láncolati plasztika típusa (PORP vagy TORP) nem igazolódott, mint prediktív faktor revíziós OCR-ek esetében [95].

Egyetlen tényező mutatkozott megbízható prediktív faktornak, mégpedig a megelőző műtét helyszíne. Ugyanis azon betegek posztoperatív halláseredménye jobban alakult, akiket korábban nem III. progresszivitású szintű intézményben operáltak. Ezen betegeknél feltételezhetően kedvezőbb kiindulási státusz állhatott fenn, ha a primer műtétnél nem volt szükség III. progresszivitású szintű intézményi tudásra és háttérre [95].

Ezzel szemben primer timpanoplasztikák sikerességének megjósolására régóta elfogadott és elterjedt módszer pl. a MERI (middle ear risk index) [102-104].

A fentiek figyelembe vételével másodlagos célunk volt a vizsgálat során a revíziós beteganyagban, különösen a protézis malfunkciós esetekben, megvizsgálni a korrelációt az előző műtétek száma és a revíziós műtét sikeressége között. Hipotézisünk szerint minél több megelőző műtéten esett át a beteg, annál gyengébb halláseredmény várható a revíziós OCR-t követően.

Feltételezésünkkel ellentétben sem a teljes revíziós beteganyagban, sem a revíziós titán TORP/PORP rekonstrukciós csoportban, sem pedig a titán TORP/PORP protézis malfunkciós alcsoportban nem sikerült korrelációt kimutatni sem a megelőző műtétek száma és az átlagos posztoperatív ABG között, sem pedig a műtéti sikeresség között. Továbbá az a hipotézisünk sem igazolódott, hogy van különbség azon betegek

posztoperatív halláseredménye között, akiknek csak egy, vagy több, mint egy megelőző fülműtétjük volt már. Itt sem korrelált a műtéti sikerességgel a vizsgált paraméter.

Le és mtsainak kutatásával szemben [95], jelen vizsgálatunkban az előző műtéti helyszín (Klinika vs. nem III. progresszivitású intézmény, nem Klinika) prediktív szerepét sem sikerült igazolni, mint a revíziós titán TORP/PORP protézises láncolati rekonstrukciók sikerességét befolyásoló tényezőt.

A korábban kutatott lehetséges prediktív tényezők közül vizsgálatunkban a revízió tényét, a koleszteatóma jelenlétét és a hallócsontláncolati rekonstrukció típusát vizsgáltuk meg a teljes titán TORP/PORP OCR-es beteganyagban és a TORP/PORP revíziós alcsoportban is. Egyedül a revízió ténye igazolódott szignifikáns prediktív faktorként a posztoperatív ABG-et illetően.

6. KÖVETKEZTETÉSEK

Doktori dolgozatommal összefüggő munkám során a krónikus koleszteatómás középfülgyulladás utánkövetésében használt új non-EPI DW-MRI technika diagnosztikus hatékonyságát és annak alkalmazási korlátait kutattuk. Továbbá ugyancsak a krónikus középfülgyulladásos betegek hallásrekonstrukciójára használt titán hallócsontláncolati protézisek eredményességét, valamint eredménytelenség esetén a protézis malfunkció hátterében álló okokat vizsgáltuk, illetve lehetséges prediktív faktorok után kutattunk a revíziós hallócsontláncolati rekonstrukciós műtétek sikerességét befolyásolandó.

Kutatásunk során megállapítottuk, hogy az általunk használt 3 Teslás MR készülékkel (General Electric Discovery 750w, Milwaukee, WI, USA) elvégzett speciális non-EPI diffúzió súlyozott szekvenciákkal (PROPELLER technika) a koleszteatóma reziduum/recidíva kimutatása a teljes betegcsoportban a negatív prediktív értéket leszámítva gyengébben alakult a nemzetközi adatokkal összehasonlítva. Ennek hátterében a hallócsontláncolati rekonstrukcióra használt különböző anyagminőségű protézisek non-EPI DW-MRI diagnosztikus hatékonyságára gyakorolt befolyásoló hatását feltételeztük. Az alcsoport analízisünk ezt a feltételezést alátámasztotta, ugyanis az autológ kortikális csontkolumellás csoportban (A csoport) a non-EPI DW-MRI szenzitivitása koleszteatómára vonatkozóan gyengébben alakult mind a titán protézissel rekonstruált láncolatú betegek csoportjához (T csoport) képest, mind pedig a hallócsontláncolati rekonstrukcióban nem részesültek csoportjához képest (WR csoport). Ennek radiológiai magyarázatát pedig a „partial volume averaging/artefact” jelenség adhatja.

Ezen kívül meghatároztuk az általunk használt non-EPI DW-MRI szekvencia diagnosztikus pontosságát a középfül egészére vonatkozóan, illetve szubrégiókra vonatkozóan is. Megvizsgáltuk a lokalizáció függő pontosságot a Locketz és mtsai által meghatározott középfül alrégiókban, valamint először alkalmaztuk az irodalmi adatok alapján az EAONO-JOS által leírt, a koleszteatóma kiterjedésének stádiumbeosztására és a sebészi eltávolítás várható nehézségére megalkotott STAM alrégiókat az MR lokalizáció függő pontosságának meghatározásához.

Ezek alapján kijelenthetjük, hogy az általunk alkalmazott beállítások mellett a non-EPI PROPELLER DW-MRI megbízhatóan használható a koleszteaóma utánkövetésben titán hallócsontláncolati rekonstrukció mellett, illetve nem rekonstruált esetekben, azonban kortikális csontkolumellás csoportban a fenti módszer szenzitivitása jóval gyengébb.

A krónikus középfülgyulladásos betegek timpanoplasztikája során használt titán PORP/TORP hallócsontláncolati protetikai rendszerrel a teljes beteganyagot vizsgálva az általunk alkalmazott sebészi módszer mellett az esetek 60,86%-ban volt sikeres a hallásjavítás (azaz a csont-légköz ≤ 20 dB lett), mely a nemzetközi értékekkel egyező eredmény.

A hallásrekonstrukció szempontjából sikeres műtétek aránya primer műtétek esetében szignifikánsan magasabb, mint revíziós esetekben (72,27% versus 52%), illetve PORP-pal történő rekonstrukció esetén is, szemben a TORP-pal (73,68% versus 58,82%) történő rekonstrukcióval.

A sikeres hallásrekonstrukciót kevésbé befolyásolja a primer műtéti indikáció, ill. kórállapot (koleszteaóma vagy koleszteaómaival nem járó egyéb krónikus középfül állapot).

Revíziós hallócsontláncolati rekonstrukciókról a következőket jelenthetjük ki:

1. Nem korrelál egymással az előző műtétek száma és az elért halláseredmény.
2. Nem befolyásolja a halláseredményt és a műtéti sikerességet az a tényező, hogy a betegnek csak egy, vagy több, mint egy megelőző műtétje volt-e már korábban.
3. Sem a koleszteaóma ténye (jelen van vagy nincs), sem a protézis típusa (TORP vagy PORP), sem a műtéti indikáció (COM vagy CHL) nem prediktív a műtéti eredményre vonatkozóan.
4. A revízió ténye prediktív tényezőnek bizonyult a posztoperatív ABG-re vonatkozóan.

Ezen adatok fényében fontos a műtét előtti betegtájékoztatásnál a beteg figyelmét felhívni a revíziós műtétek során várható szerényebb hallásrekonstrukciós lehetőségekre függetlenül az előző műtét helyétől (Klinika versus nem Klinika/III. progresszivitású szintű fülsebészeti centrum) vagy az előző műtétek számától.

Revíziós hallásrekonstrukciós műtétek sikerességét befolyásoló tényezőket feltáró jövőbeli kutatások végzése elengedhetetlenek a kisebb mértékű sikeresség okainak felismeréséhez.

7. ÖSSZEFOGLALÁS

7.1. Összefoglalás

PhD kutatásom a krónikus középfülgyulladások (mezotimpanális és koleszteatómás) témáját vizsgálta. Először a koleszteatóma utánkövetésében használt, újonnan bevezetett non-EPI DW-MRI módszer limitációit vizsgáltuk. A non-EPI DW-MRI felvételek ugyanis megbízhatóan alkalmazhatók napjainkban koleszteatóma utánkövetés céljából, így a „second-look” műtétek visszaszorulni látszanak. Azonban eddig nem volt ismert az a tényező, hogy a hallócsontláncolati rekonstrukcióra használt anyagok minősége befolyásolja-e a vizsgálat szenzitivitását, specificitását. Olyan koleszteatómás betegeket vizsgáltunk, akik a második szakasz műtét előtt speciális, non-EPI DW-MRI felvételen estek át. A betegeket alcsoportokra bontva (titán protézisekkel, autológ kortikális csontkolumellával rekonstruált, ill. nem rekonstruált esetek) az intraoperatív leletet összehasonlítottuk a preoperatív MRI lelettel és szenzitivitást, specificitást, pozitív, valamint negatív predikív értékeket számoltunk. Megállapítható volt, hogy a csontkolumellával protetizált betegeknél a fenti értékek jelentősen elmaradtak a titán protézises, ill. a nem rekonstruált eredményektől. A modern fülbészeti szemlélet az egyszakaszos műtéteket preferálja non-EPI DW-MRI utánkövetéssel. Olyan centrumokban tehát, ahol titán protézissel történő rekonstrukció és/vagy non-EPI DW-MRI szekvencia nem érhető el, ott a második szakasz műtét nem hagyható el.

A kutatásom második részében olyan krónikus középfülgyulladás miatt timpanoplasztikán átesett betegeket vizsgáltunk, akiknél hallócsontláncolati rekonstrukció történt titán protézissel. A pre- és posztoperatív halláseredményeket összehasonlítva megállapítható volt, hogy a primer láncolati rekonstrukciók szignifikánsan sikeresebbek, mint a revíziós műtétek, a PORP-pal történő rekonstrukciók eredményesebbek, mint a TORP-pal végzettek. A revíziós műtétek esetén nem korrelál az előző műtétek száma a halláseredményekkel. Sem a koleszteatóma jelenléte, sem a műtéti indikáció (CHL vagy koleszteatóma), sem a protézis típusa (PROP/TORP) nem prediktív a műtét eredményességét illetően. Egyedül a revízió ténye bizonyult szignifikáns prediktív tényezőnek. Így eredményeink alapján

kijelenthető, hogy akkor van a legnagyobb remény eredményes hallásjavításra, ha a primer műtét során sikerül ezt elérni.

7.2. Summary

The focus of my PhD research was chronic otitis media. In the first part of the research we examined the limitations of non-EPI DW-MRI in cholesteatoma surveillance. The above mentioned imaging modality is a reliable follow-up tool in residual cholesteatoma nowadays. However it has not been examined whether the material of ossicular chain prosthesis modifies the sensitivity and specificity of MRI in these cases. We compared the sensitivity, specificity, localization-specific accuracy in the following subgroups: patients reconstructed with titanium ossicular prosthesis, with autologous cortical bone columella or without any reconstruction of hearing bones. Patients had non-EPI DW-MRI prior to their „second-look” surgery. Surgical findings were compared to the imaging results. Our research found poor detectability of residual or recurrent cholesteatoma in the middle ears reconstructed with autologous bony prosthesis. As a consequence, in those centers, where ossicular chain reconstruction with titanium prosthesis and/or non-EPI DW-MRI is not unrestricted available, „second-look” surgery might still be inevitable.

In the second part we evaluated the efficacy of ossicular chain reconstruction with titanium prostheses in middle ears with chronic otitis media. We found that titanium prostheses are effective in OCR both in primary and revision cases, however primary cases have a significantly higher success rate compared to revision surgeries. In primary OCRs with PORP implantation, hearing results were significantly better in contrast to TORP implantations. The only relevant predictive factor of surgical success proved to be the fact of revision. A statistically significant correlation between the number of previous surgeries and hearing results could not be proved. Neither the presence of cholesteatoma, nor the type of OCR (PORP/TORP) and the indication of revision had an impact on postoperative ABG. Patients with ossicular chain destruction due to COM have the best chances for an effective hearing improvement, if the primary OCR is successful.

8. IRODALOMJEGYZÉK

1. Jackler RK. Otologic Surgery Atlas. Available from: <https://otosurgeryatlas.stanford.edu/>.
2. Gerlinger I. A fül antómiája és élettana tesztek megoldásai. In: Gerlinger I., Fülészeti mozaikok. Pharma Press Nyomdaipari Kft., Pécs, 2016: 1-68.
3. Pytel J. A középfül megbetegedései. In: Gábor R., Fül-orr-gégészet Fej-nyak-sebészet. Medicina Könyvkiadó Zrt., Budapest, 2011: 93-108.
4. Who. Chronic suppurative otitis media; burden of illness and management options. Geneva, 2004: 2-83.
5. Who. Prevention of hearing impairment from chronic otitis media. Report of a WHO/CIBA Foundation Workshop, held at The CIBA Foundation. London, 1996: 19-21.
6. Muftah S, Mackenzie I, Faragher B, Brabin B. (2015) Prevalence of Chronic Suppurative Otitis Media (CSOM) and Associated Hearing Impairment Among School-aged Children in Yemen. *Oman Med J*, **30**(5): p. 358-365.
7. Monasta L, Ronfani L, Marchetti F, Montico M, Vecchi Brumatti L, Bavcar A, Grasso D, Barbiero C, Tamburlini G. (2012) Burden of disease caused by otitis media: systematic review and global estimates. *PLoS One*, **7**(4): p. e36226.
8. Cruickshanks KJ, Wiley TL, Tweed TS, Klein BE, Klein R, Mares-Perlman JA, Nondahl DM. (1998) Prevalence of hearing loss in older adults in Beaver Dam, Wisconsin. The Epidemiology of Hearing Loss Study. *Am J Epidemiol*, **148**(9): p. 879-886.
9. Yueh B, Shapiro N, Maclean CH, Shekelle PG. (2003) Screening and management of adult hearing loss in primary care: scientific review. *Jama*, **289**(15): p. 1976-1985.
10. Lieberthal AS, Carroll AE, Chonmaitree T, Ganiats TG, Hoberman A, Jackson MA, Joffe MD, Miller DT, Rosenfeld RM, Sevilla XD, Schwartz RH, Thomas PA, Tunkel DE. (2013) The diagnosis and management of acute otitis media. *Pediatrics*, **131**(3): p. e964-999.

11. Rosenfeld RM, Shin JJ, Schwartz SR, Coggins R, Gagnon L, Hackell JM, Hoelting D, Hunter LL, Kummer AW, Payne SC, Poe DS, Veling M, Vila PM, Walsh SA, Corrigan MD. (2016) Clinical Practice Guideline: Otitis Media with Effusion (Update). *Otolaryngol Head Neck Surg*, **154**(1 Suppl): p. S1-s41.
12. Tos M. (1984) Epidemiology and natural history of secretory otitis. *Am J Otol*, **5**(6): p. 459-462.
13. Mandel EM, Doyle WJ, Winther B, Alper CM. (2008) The incidence, prevalence and burden of OM in unselected children aged 1-8 years followed by weekly otoscopy through the "common cold" season. *Int J Pediatr Otorhinolaryngol*, **72**(4): p. 491-499.
14. Yung M, Tono T, Olszewska E, Yamamoto Y, Sudhoff H, Sakagami M, Mulder J, Kojima H, İncesulu A, Trabalzini F, Özgirgin N. (2017) EAONO/JOS Joint Consensus Statements on the Definitions, Classification and Staging of Middle Ear Cholesteatoma. *J Int Adv Otol*, **13**(1): p. 1-8.
15. Yamashita K, Hiwatashi A, Togao O, Kikuchi K, Matsumoto N, Momosaka D, Nakatake H, Sakai Y, Honda H. (2018) Ultrahigh-resolution CT scan of the temporal bone. *Eur Arch Otorhinolaryngol*, **275**(11): p. 2797-2803.
16. Marchioni D, Valerini S, Mattioli F, Alicandri-Ciufelli M, Presutti L. (2015) Radiological assessment of the sinus tympani: temporal bone HRCT analyses and surgically related findings. *Surg Radiol Anat*, **37**(4): p. 385-392.
17. Alzahrani M, Alhazmi R, Bélair M, Saliba I. (2016) Postoperative diffusion weighted MRI and preoperative CT scan fusion for residual cholesteatoma localization. *Int J Pediatr Otorhinolaryngol*, **90**: p. 259-263.
18. Baráth K, Huber AM, Stämpfli P, Varga Z, Kollias S. (2011) Neuroradiology of cholesteatomas. *AJNR Am J Neuroradiol*, **32**(2): p. 221-229.
19. Akarcay M, Kalcioglu MT, Tuysuz O, Timurlenk E, Guclu H. (2019) Ossicular chain erosion in chronic otitis media patients with cholesteatoma or granulation tissue or without those: analysis of 915 cases. *Eur Arch Otorhinolaryngol*, **276**(5): p. 1301-1305.
20. Martins O, Victor J, Selesnick S. (2012) The relationship between individual ossicular status and conductive hearing loss in cholesteatoma. *Otol Neurotol*, **33**(3): p. 387-392.

21. Wullstein H. (1956) Theory and practice of tympanoplasty. *Laryngoscope*, **66**(8): p. 1076-1093.
22. Zollner F. (1953) [Surgical technics for the improvement of sound conduction after radical operation]. *Arch Ital Otol Rinol Laringol*, **64**(4): p. 455-468.
23. Tomlin J, Chang D, Mccutcheon B, Harris J. (2013) Surgical technique and recurrence in cholesteatoma: a meta-analysis. *Audiol Neurootol*, **18**(3): p. 135-142.
24. Ho SY, Kveton JF. (2003) Efficacy of the 2-staged procedure in the management of cholesteatoma. *Arch Otolaryngol Head Neck Surg*, **129**(5): p. 541-545.
25. Van Egmond SL, Stegeman I, Grolman W, Aarts MC. (2016) A Systematic Review of Non-Echo Planar Diffusion-Weighted Magnetic Resonance Imaging for Detection of Primary and Postoperative Cholesteatoma. *Otolaryngol Head Neck Surg*, **154**(2): p. 233-240.
26. Muzaffar J, Metcalfe C, Colley S, Coulson C. (2017) Diffusion-weighted magnetic resonance imaging for residual and recurrent cholesteatoma: a systematic review and meta-analysis. *Clin Otolaryngol*, **42**(3): p. 536-543.
27. Lingam RK, Bassett P. (2017) A Meta-Analysis on the Diagnostic Performance of Non-Echoplanar Diffusion-Weighted Imaging in Detecting Middle Ear Cholesteatoma: 10 Years On. *Otol Neurotol*, **38**(4): p. 521-528.
28. Verma B, Dabholkar YG. (2020) Role of endoscopy in surgical management of cholesteatoma: A systematic review. *J Otol*, **15**(4): p. 166-170.
29. Basonbul RA, Ronner EA, Kozin ED, Lee DJ, Cohen MS. (2021) Systematic Review of Endoscopic Ear Surgery Outcomes for Pediatric Cholesteatoma. *Otol Neurotol*, **42**(1): p. 108-115.
30. Han SY, Lee DY, Chung J, Kim YH. (2019) Comparison of endoscopic and microscopic ear surgery in pediatric patients: A meta-analysis. *Laryngoscope*, **129**(6): p. 1444-1452.
31. Crowson MG, Ramprasad VH, Chapurin N, Cunningham CD, 3rd, Kaylie DM. (2016) Cost analysis and outcomes of a second-look tympanoplasty-mastoidectomy strategy for cholesteatoma. *Laryngoscope*, **126**(11): p. 2574-2579.

32. Zhang LC, Zhang TY, Dai PD, Luo JF. (2011) Titanium versus non-titanium prostheses in ossiculoplasty: a meta-analysis. *Acta Otolaryngol*, **131**(7): p. 708-715.
33. Hajela A, Kumar S, Singh HP, Verma V. (2019) Comparison of Ossiculoplasty Using Autograft Ossicle Versus Allograft (Teflon). *Indian J Otolaryngol Head Neck Surg*, **71**(Suppl 2): p. 1309-1313.
34. Şevik Eliçora S, Erdem D, Dinç AE, Damar M, Bişkin S. (2017) The effects of surgery type and different ossiculoplasty materials on the hearing results in cholesteatoma surgery. *Eur Arch Otorhinolaryngol*, **274**(2): p. 773-780.
35. Yu Z, Zhang L, Han D. (2014) Long-term outcome of ossiculoplasty using autogenous mastoid cortical bone. *J Laryngol Otol*, **128**(10): p. 866-870.
36. Bauer M, Pytel J, Vóna I, Gerlinger I. (2011) Long-term results of the use of autogenous cortical bone columellas to replace the stapes at stapedectomy. *Eur Arch Otorhinolaryngol*, **268**(5): p. 671-675.
37. Kong JS, Jeong CY, Shim MJ, Kim WJ, Yeo SW, Park SN. (2018) Comparative study of new autologous material, bone-cartilage composite graft, for ossiculoplasty with Polycel(®) and Titanium. *Clin Otolaryngol*, **43**(2): p. 434-439.
38. Truy E, Naiman AN, Pavillon C, Abedipour D, Lina-Granade G, Rabilloud M. (2007) Hydroxyapatite versus titanium ossiculoplasty. *Otol Neurotol*, **28**(4): p. 492-498.
39. Gardner EK, Jackson CG, Kaylie DM. (2004) Results with titanium ossicular reconstruction prostheses. *Laryngoscope*, **114**(1): p. 65-70.
40. Coffey CS, Lee FS, Lambert PR. (2008) Titanium versus nontitanium prostheses in ossiculoplasty. *Laryngoscope*, **118**(9): p. 1650-1658.
41. Kaya I, Sezgin B, Sergin D, Ozturk A, Eraslan S, Gode S, Bilgen C, Kirazli T. (2017) Endoscopic versus microscopic type 1 tympanoplasty in the same patients: a prospective randomized controlled trial. *Eur Arch Otorhinolaryngol*, **274**(9): p. 3343-3349.
42. Halim A, Borgstein J. (2009) Pediatric myringoplasty: postaural versus transmeatal approach. *Int J Pediatr Otorhinolaryngol*, **73**(11): p. 1580-1583.

43. Fernandez IJ, Bonali M, Ghirelli M, Presutti L. (2021) Limits in endoscopic ear surgery. *Hno*, **69**(10): p. 803-810.
44. Jansen C. (1972) Posterior tympanotomy: experiences and surgical details. *Otolaryngol Clin North Am*, **5**(1): p. 79-96.
45. Sadé J. (1993) Treatment of cholesteatoma and retraction pockets. *Eur Arch Otorhinolaryngol*, **250**(4): p. 193-199.
46. Thomassin JM, Korchia D, Doris JM. (1993) Endoscopic-guided otosurgery in the prevention of residual cholesteatomas. *Laryngoscope*, **103**(8): p. 939-943.
47. Tarabichi M. (1999) Endoscopic middle ear surgery. *Ann Otol Rhinol Laryngol*, **108**(1): p. 39-46.
48. Manna S, Kaul VF, Gray ML, Wanna GB. (2019) Endoscopic Versus Microscopic Middle Ear Surgery: A Meta-analysis of Outcomes Following Tympanoplasty and Stapes Surgery. *Otol Neurotol*, **40**(8): p. 983-993.
49. Tseng CC, Lai MT, Wu CC, Yuan SP, Ding YF. (2017) Comparison of the efficacy of endoscopic tympanoplasty and microscopic tympanoplasty: A systematic review and meta-analysis. *Laryngoscope*, **127**(8): p. 1890-1896.
50. Anschuetz L, Bonali M, Guarino P, Fabbri FB, Alicandri-Ciufelli M, Villari D, Caversaccio M, Presutti L. (2017) Management of Bleeding in Exclusive Endoscopic Ear Surgery: Pilot Clinical Experience. *Otolaryngol Head Neck Surg*, **157**(4): p. 700-706.
51. Kiringoda R, Kozin ED, Lee DJ. (2016) Outcomes in Endoscopic Ear Surgery. *Otolaryngol Clin North Am*, **49**(5): p. 1271-1290.
52. Cohen MS, Basonbul RA, Barber SR, Kozin ED, Rivas AC, Lee DJ. (2018) Development and validation of an endoscopic ear surgery classification system. *Laryngoscope*, **128**(4): p. 967-970.
53. Li B, Zhou L, Wang M, Wang Y, Zou J. (2021) Endoscopic versus microscopic surgery for treatment of middle ear cholesteatoma: A systematic review and meta-analysis. *Am J Otolaryngol*, **42**(2): p. 102451.
54. Imre G. Nyitott technikájú tympanoplastica. In: Gerlinger Imre S.I., Lujber László, Tóth Tamás, Fülészeti mozaikok. Pharma Press Nyomdaipari Kft., Pécs, 2016: 46-47.

55. Whittemore KR, Jr., Merchant SN, Rosowski JJ. (1998) Acoustic mechanisms: canal wall-up versus canal wall-down mastoidectomy. *Otolaryngol Head Neck Surg*, **118**(6): p. 751-761.
56. O'sullivan PG, Atlas MD. (2004) Use of soft tissue vascular flaps for mastoid cavity obliteration. *Laryngoscope*, **114**(5): p. 957-959.
57. Merchant SN, Wang P, Jang CH, Glynn RJ, Rauch SD, Mckenna MJ, Nadol JB, Jr. (1997) Efficacy of tympanomastoid surgery for control of infection in active chronic otitis media. *Laryngoscope*, **107**(7): p. 872-877.
58. Imre G. Zárt technikájú tympanoplastica. In: Gerlinger Imre S.I., Lujber László, Tóth Tamás, Fülészeti mozaikok. Pharma Press Nyomdaipari Kft., Pécs, 2016: 32-46.
59. Yung M, Bennett A. (2013) Use of mastoid obliteration techniques in cholesteatoma. *Curr Opin Otolaryngol Head Neck Surg*, **21**(5): p. 455-460.
60. Kim JS, Lim IG, Oh JH, Kim BG, Chang KH. (2019) External Auditory Canal Reconstruction and Mastoid Obliteration Using Modified Palva Flap in Canal Wall Down Mastoidectomy With Tympanoplasty. *Ann Otol Rhinol Laryngol*, **128**(6_suppl): p. 69s-75s.
61. Roberson JB, Jr., Mason TP, Stidham KR. (2003) Mastoid obliteration: autogenous cranial bone pate reconstruction. *Otol Neurotol*, **24**(2): p. 132-140.
62. Mehta RP, Harris JP. (2006) Mastoid obliteration. *Otolaryngol Clin North Am*, **39**(6): p. 1129-1142.
63. Maniu A, Cosgarea M. (2012) Mastoid obliteration with concha cartilage graft and temporal muscle fascia. *ORL J Otorhinolaryngol Relat Spec*, **74**(3): p. 141-145.
64. Yung MM, Karia KR. (1997) Mastoid obliteration with hydroxyapatite--the value of high resolution CT scanning in detecting recurrent cholesteatoma. *Clin Otolaryngol Allied Sci*, **22**(6): p. 553-557.
65. De Veij Mestdagh PD, Colnot DR, Borggreven PA, Orelia CC, Quak JJ. (2017) Mastoid obliteration with S53P4 bioactive glass in cholesteatoma surgery. *Acta Otolaryngol*, **137**(7): p. 690-694.

66. Lee HJ, Chao JR, Yeon YK, Kumar V, Park CH, Kim HJ, Lee JH. (2017) Canal reconstruction and mastoid obliteration using floating cartilages and musculoperiosteal flaps. *Laryngoscope*, **127**(5): p. 1153-1160.
67. Harris AT, Mettias B, Lesser TH. (2016) Pooled analysis of the evidence for open cavity, combined approach and reconstruction of the mastoid cavity in primary cholesteatoma surgery. *J Laryngol Otol*, **130**(3): p. 235-241.
68. Ofeciers Fe VJ, De Foer B, Somer T, Casselman WJ. Mastoid and epitympanic obliteration: the bony obliteration technique. In: *Chronic Otitis Media Pathogenesis oriented Therapeutic Management*. Kugler Publications, Amsterdam, 2008: 299–328
69. Van Waegeningh HF, Van Dinther JJS, Vanspauwen R, Zarowski A, Offeciers E. (2021) The bony obliteration tympanoplasty in cholesteatoma: safety, hygiene and hearing outcome: allograft versus autograft tympanic membrane reconstruction. *Eur Arch Otorhinolaryngol*, **278**(6): p. 1805-1813.
70. Van Dinther JJ, Vercruysse JP, Camp S, De Foer B, Casselman J, Somers T, Zarowski A, Cremers CW, Offeciers E. (2015) The Bony Obliteration Tympanoplasty in Pediatric Cholesteatoma: Long-term Safety and Hygienic Results. *Otol Neurotol*, **36**(9): p. 1504-1509.
71. Vercruysse JP, De Foer B, Somers T, Casselman J, Offeciers E. (2010) Long-term follow up after bony mastoid and epitympanic obliteration: radiological findings. *J Laryngol Otol*, **124**(1): p. 37-43.
72. Mishra AK, Mallick A, Galagali JR, Gupta A, Sethi A, Ghotra A. (2021) Mastoid cavity obliteration using bone pâté versus bioactive glass granules in the management of chronic otitis media (squamous disease): a prospective comparative study. *J Laryngol Otol*, **135**(6): p. 492-500.
73. Fischer JL, Nesbitt NB, Littlefield PD. (2020) Bone Pate Obliteration in Canal Wall Down Mastoidectomy: Modifications of an Established Technique. *Otol Neurotol*, **41**(3): p. 352-358.
74. Hellingman CA, Geerse S, De Wolf MJF, Ebbens FA, Van Spronsen E. (2019) Canal wall up surgery with mastoid and epitympanic obliteration in acquired cholesteatoma. *Laryngoscope*, **129**(4): p. 981-985.

75. Palva T. (1973) Operative technique in mastoid obliteration. *Acta Otolaryngol*, **75**(4): p. 289-290.
76. Illés K, Meznerics FA, Dembrovszky F, Fehérvári P, Bánvölgyi A, Csupor D, Hegyi P, Horváth T. (2022) Mastoid Obliteration Decreases the Recurrent and Residual Disease: Systematic Review and Meta-analysis. *Laryngoscope*.
77. Potsangbam DS, Akoijam BA. (2019) Endoscopic Transcanal Autologous Cartilage Ossiculoplasty. *Indian J Otolaryngol Head Neck Surg*, **71**(1): p. 54-59.
78. Beutner D, Luers JC, Huttenbrink KB. (2008) Cartilage 'shoe': a new technique for stabilisation of titanium total ossicular replacement prosthesis at centre of stapes footplate. *J Laryngol Otol*, **122**(7): p. 682-686.
79. Mantei T, Chatzimichalis M, Sim JH, Schrepfer T, Vorburger M, Huber AM. (2011) Ossiculoplasty with total ossicular replacement prosthesis and Omega Connector: early clinical results and functional measurements. *Otol Neurotol*, **32**(7): p. 1102-1107.
80. Erzsébet G. *Az MR működési elve: fizikai alapok, berendezések, szekvenciák*. Available from: https://aok.pte.hu/docs/radio/file/07_MRI_alapjai.pdf.
81. Karandikar A, Loke SC, Goh J, Yeo SB, Tan TY. (2015) Evaluation of cholesteatoma: our experience with DW Propeller imaging. *Acta Radiol*, **56**(9): p. 1108-1112.
82. Locketz GD, Li PM, Fischbein NJ, Holdsworth SJ, Blevins NH. (2016) Fusion of Computed Tomography and PROPELLER Diffusion-Weighted Magnetic Resonance Imaging for the Detection and Localization of Middle Ear Cholesteatoma. *JAMA Otolaryngol Head Neck Surg*, **142**(10): p. 947-953.
83. Choi DL, Gupta MK, Rebello R, Archibald JD. (2019) Cost-comparison analysis of diffusion weighted magnetic resonance imaging (DWMRI) versus second look surgery for the detection of residual and recurrent cholesteatoma. *J Otolaryngol Head Neck Surg*, **48**(1): p. 58.
84. Pai I, Crossley E, Lancer H, Dudau C, Connor S. (2019) Growth and Late Detection of Post-Operative Cholesteatoma on Long Term Follow-Up With Diffusion Weighted Magnetic Resonance Imaging (DWI MRI): A Retrospective Analysis From a Single UK Centre. *Otol Neurotol*, **40**(5): p. 638-644.

85. (1995) Committee on Hearing and Equilibrium guidelines for the evaluation of results of treatment of conductive hearing loss. American Academy of Otolaryngology-Head and Neck Surgery Foundation, Inc. *Otolaryngol Head Neck Surg*, **113**(3): p. 186-187.
86. Angeli S, Shahal D, Brown CS, Herman B. (2020) Predicting Recidivism for Acquired Cholesteatoma: Evaluation of a Current Staging System. *Otol Neurotol*, **41**(10): p. 1391-1396.
87. Plante E, Turkstra L. (1991) Sources of error in the quantitative analysis of MRI scans. *Magn Reson Imaging*, **9**(4): p. 589-595.
88. Radzi S, Cowin G, Robinson M, Pratap J, Volp A, Schuetz MA, Schmutz B. (2014) Metal artifacts from titanium and steel screws in CT, 1.5T and 3T MR images of the tibial Pilon: a quantitative assessment in 3D. *Quant Imaging Med Surg*, **4**(3): p. 163-172.
89. Haginomori S, Takamaki A, Nonaka R, Takenaka H. (2008) Residual cholesteatoma: incidence and localization in canal wall down tympanoplasty with soft-wall reconstruction. *Arch Otolaryngol Head Neck Surg*, **134**(6): p. 652-657.
90. Sevik Elicora S, Erdem D, Dinc AE, Damar M, Biskin S. (2017) The effects of surgery type and different ossiculoplasty materials on the hearing results in cholesteatoma surgery. *Eur Arch Otorhinolaryngol*, **274**(2): p. 773-780.
91. Neff BA, Rizer FM, Schuring AG, Lippy WH. (2003) Tympano-ossiculoplasty utilizing the Spiggle and Theis titanium total ossicular replacement prosthesis. *Laryngoscope*, **113**(9): p. 1525-1529.
92. Martin AD, Harner SG. (2004) Ossicular reconstruction with titanium prosthesis. *Laryngoscope*, **114**(1): p. 61-64.
93. Hillman TA, Shelton C. (2003) Ossicular chain reconstruction: titanium versus plastipore. *Laryngoscope*, **113**(10): p. 1731-1735.
94. Schmerber S, Troussier J, Dumas G, Lavieille JP, Nguyen DQ. (2006) Hearing results with the titanium ossicular replacement prostheses. *Eur Arch Otorhinolaryngol*, **263**(4): p. 347-354.

95. Le PT, O'connell BP, Baker AB, Keller RG, Lambert PR. (2017) Titanium Ossicular Chain Reconstruction Revision Success and Preoperative Factors Predicting Success. *Otolaryngol Head Neck Surg*, **157**(1): p. 99-106.
96. Mardassi A, Deveze A, Sanjuan M, Mancini J, Parikh B, Elbedeiwy A, Magnan J, Lavieille JP. (2011) Titanium ossicular chain replacement prostheses: prognostic factors and preliminary functional results. *Eur Ann Otorhinolaryngol Head Neck Dis*, **128**(2): p. 53-58.
97. Quaranta N, Zizzi S, Quaranta A. (2011) Hearing results using titanium ossicular replacement prosthesis in intact canal wall tympanoplasty for cholesteatoma. *Acta Otolaryngol*, **131**(1): p. 36-40.
98. Meulemans J, Wuyts FL, Forton GE. (2013) Middle ear reconstruction using the titanium Kurz Variac partial ossicular replacement prosthesis: functional results. *JAMA Otolaryngol Head Neck Surg*, **139**(10): p. 1017-1025.
99. Yung MW. (2003) Literature review of alloplastic materials in ossiculoplasty. *J Laryngol Otol*, **117**(6): p. 431-436.
100. De Vos C, Gersdorff M, Gérard JM. (2007) Prognostic factors in ossiculoplasty. *Otol Neurotol*, **28**(1): p. 61-67.
101. Vincent R, Rovers M, Mistry N, Oates J, Sperling N, Grolman W. (2011) Ossiculoplasty in intact stapes and malleus patients: a comparison of PORPs versus TORPs with malleus relocation and Silastic banding techniques. *Otol Neurotol*, **32**(4): p. 616-625.
102. Becvarovski Z, Kartush JM. (2001) Smoking and tympanoplasty: implications for prognosis and the Middle Ear Risk Index (MERI). *Laryngoscope*, **111**(10): p. 1806-1811.
103. Horvath T, Horvath B, Liktov B, Jr., Zrubka Z, Liktov B. (2021) Risk stratification in endoscopic type I. tympanoplasty. *Eur Arch Otorhinolaryngol*, **278**(12): p. 4757-4766.
104. Yung M, Vowler SL. (2006) Long-term results in ossiculoplasty: an analysis of prognostic factors. *Otol Neurotol*, **27**(6): p. 874-881.

9. SAJÁT PUBLIKÁCIÓK JEGYZÉKE

9.1. A disszertációhoz felhasznált publikációk

Kálmán J, Horváth T, Liktör B, Dános K, Tamás L, Gódcény M, Polony G. (2021) Limitations of non-echo planar diffusion weighted magnetic resonance imaging (non-EPI MRI) in cholesteatoma surveillance after ossicular chain reconstruction. A prospective study, *Auris Nasus Larynx*, 48(4):630-635. <https://doi.org/10.1016/j.anl.2020.11.019>

Kálmán J, Horváth T, Dános K, Tamás L, Polony G. (2023) Primary ossiculoplasties provide better hearing results than revisions: a retrospective cohort study. *Eur Arch Otorhinolaryngol*. 2023 Feb 18. doi: 10.1007/s00405-023-07835-y. Online ahead of print.

9.2. A témához kapcsolódó egyéb publikációk

Liktör B, Liktör B, Liktör B Jr, **Kálmán J**, Horváth B, Sziklai I, Karosi T.(2014) Primary tuberculosis of the middle ear cleft: diagnostic and therapeutic considerations. *Eur Arch Otorhinolaryngol*,271(7):2083-9.

Kálmán J, Horváth T, Liktör B, Liktör B. (2018) A unique manifestation of Langerhans cell histiocytosis: diagnostic and therapeutic considerations of atypical cases. *Ear Nose Throat J*, 97(4-5):13-17.

Bajor B, Liktör B ifj., **Kálmán J**, Liktör B, Horváth T. (2022) Az endoszkópos módszer bevezetésének hatása középfülsebészeti technikai repertoárunkra. *Otorhinolaryngologia Hungarica /Fül-Orr-Gégegyógyászat*, 68(1):7-9.

Bajor B, **Kálmán J**, Mészáros M, Illés K, Horváth T. (2023) Mastoid obliterációs technikával elért rövid távú eredményeink a cholesteatoma sebészetben. *Otorhinolaryngologia Hungarica /Fül-Orr-Gégegyógyászat*, 69(1):3-6.

Kálmán J, Horváth T, Dános K, Tamás L, Polony G. (2022) Titán TORP/PORP hallócsontláncolati rekonstrukció eredményessége primer és revíziós esetekben. MFOE 47. Kongresszusa, Eger, 2022.09.29.

Kálmán J, Horváth T, Liktör B, Dános K, Tamás L, Gődény M, Polony G. (2021) A diffúzió súlyozott MRI alkalmazásának korlátai cholesteatoma utánkövetésben, hallócsontláncolati rekonstrukció esetén. MFOE 46. Kongresszusa, Sopron, 2021.09.18.

9.3. A témához nem kapcsolódó egyéb publikációk

Kálmán J, Bajor J, Gáll J, Harsányi L, Horváth HC, Kerékgyártó O, László Á, Novák J, Salamon A, Wacha J. (2012) A gyulladással járó bélbetegségek szülészeti-nőgyógyászati vonatkozásai. Orv Hetil. 153(46):1832-8.

Horváth B, **Kálmán J**, Katona M, Liktör B. (2019) A hagyományos endoszkópos dacryocysto-rhinostomia és a transcanicularis lézeraszisztált műtét eredményeinek összehasonlító retrospektív vizsgálata. Otorhinolaryngologia Hungarica/Fül-Orr-Gégegyógyászat. 65(1):7-11.

Kálmán J, Horváth B: A hagyományos endoszkópos dacryocystorhinostomia és a lézeraszisztált transcanicularis műtét eredményességének összehasonlítása retrospektív vizsgálatban. Bajcsy-Zsilinszky Kórház Tudomány napja, Budapest, 2018.11.20.

Kálmán J, Horváth B: A hagyományos endoszkópos dacryocystorhinostomia és a lézeraszisztált transcanicularis műtét eredményességének összehasonlítása retrospektív vizsgálatban. MFOE 45. Kongresszusa, Szeged, 2018.09.13.

Kálmán J: Langerhans cell histiocytosis of the middle ear cleft. Temporal bone dissection seminar, AAF/OMI, Salzburg, 2015.01.19.

Kálmán J, Horváth T, Liktör B, Liktör B: A temporalis csont Langerhans sejtes histiocytosisa. MFOE 43. Kongresszusa, Tapolca, 2014.10.17.

Kálmán J, Wacha J: A gyulladással járó bélbetegségek szülészeti-nőgyógyászati vonatkozásai, MGT 54. Kongresszusa, Tihany, 2012.06.03.

10. KÖSZÖNETNYILVÁNÍTÁS

Elsősorban családomnak tartozom nagyon nagy köszönettel. Szüleim olyan példaképek számomra, akik szorgalmukkal, alázatos munkájukkal maximalizmusra, kitartásra, igényességre neveltek gyermekkorom óta. Hálás vagyok azért, hogy mindig támogattak abban, hogy azzal foglalkozhassam, amihez kedvem van. Az a biztonságos, szeretetteljes, nyugalmas családi környezet, amiben nevelkedtem mindezt lehetővé tette. Az elmúlt évek alatt számtalanszor hallgatták meg kesergéseimet, aggodalmaimat a kutatásommal kapcsolatban. Mindannyiszor segítettek kilábalni a nehezebb időszakokból egy-egy jó szóval, együttérző bólogatással, tanácsokkal, de egy finom húsleves vagy palacsinta is gyakran gyógyírként szolgálhatott.

Köszönöm Gyöngyinek, hogy másik felemként szavak nélkül is érti minden gondolatomat, minden aggodalmamat, minden rezdülésemet. Köszönöm, hogy mindig, mindenben számíthatok rá, kérés nélkül segít, ha szükségem van rá. Megszámlálhatatlan alkalommal hallgatta végig szintén bizonytalankodásaimat, de sosem hagyta, hogy kutatásomba vetett hitemet elveszítsem.

Végül köszönöm Marcinak is, aki hasonlóképpen mindvégig támogatott a munkám során, még ha ez sokszor a szabadidőnk rovására is ment. Mérhetetlen türelemmel viseltetett az évek során a kisebb-nagyobb hangulatingadozásaim iránt is. Bátorított, biztatott és bízott bennem.

Mindezekért nagyon hálás vagyok nektek, nélkületek nem sikerülhetett volna a PhD kutatásom.

Köszönetet szeretnék mondani mindazoknak, akik segítségével, támogatásukkal hozzájárultak ahhoz, hogy az általam különösen kedvelt középfülsebészeti területén kutatást folytathassak.

Legelőször témavezetőmnek, Polony Gábor tanár úrnak tartozom hálás köszönettel, akivel osztozom a téma szeretetében. Fülsebész specialistiként iránymutatásával véleményem szerint olyan témákat kutattunk, mely a klinikum számára kiemelten hasznos ismereteket nyújthat és fülsebészettel foglalkozó kezdő, de tapasztalt fül-orr-gégészek számára is szemléletformáló lehet. Támogatásával, tanácsaival mindig

túllendített a „mély pontokon”, ötleteivel, gyakorlati szemléletével számos alkalommal felhívta a figyelmet a kutatási anyagban lévő még kiaknázatlan lehetőségekre, ugyanakkor javító szándékkal a vizsgálat gyengéire is tapintatosan rávilágított. Segítségével a társszakmák kiemelt és elismert képviselői is hozzájárultak a kutatásunk szakmai színvonalának növeléséhez. Fáradhatatlanul nyesegette szakmai nyelvezetemet is, mely nélkülözhetetlen volt a kutási anyagunk nemzetközi szakmai lapokban való publikálásához. Kutatásunk másodsorban egyéni szakmai fejlődésemet is szolgálta és látásmódomat is formálta, ugyanis témavezetőm által alkalmazott modern hallócsontláncolati rekonstrukciós technika, a dobhártya plasztikára általa gyakran alkalmazott elegáns sebészi megoldás (porc-perichondrium szigetlebenszövet képzés) csak hogy két dolgot említsek olyan sebésztechnikai megoldások, melyek számomra különösen szimpatikusnak bizonyultak és kezdő fülsebészként saját gyakorlatomba is igyekszem beilleszteni. Mindig jó szívvel fogok visszaemlékezni erre a négy év közös munkánkra és remélem, hogy a jövőben is lesz lehetőségem a Tanár úrral együtt gondolkodni, kutatni, dolgozni.

Szeretném megköszönni a Bajcsy-Zsilinszky Kórház Fül-Orr-Gégészeti és Fej-Nyaksebészeti Osztályán dolgozó kollégáimnak is a támogatásukat.

Kiemelten köszönöm Horváth Tamás Főorvos úrnak, hogy szakvizsgám megszerzését követően nem hagyta, hogy szakmai lelkesedésem alábbhagyjon. Biztatott, hogy PhD kutatásba kezdjek, amire az ő bátorítása nélkül nem is gondoltam volna. Főorvos úr fülsebészet iránti szeretetével maximálisan azonosulni tudok, a tudományos igényességét, olvasottságát pedig elismerően figyelem. Modern szemléletével a közösségi média eszközeit is igénybe véve vonzóvá teszi a fül-orr-gégészetet és különösen a fülsebészetet a fiatalabb nemzedék számára, ahogy számomra is. Kutatásunkban mind a koncepció kialakításában, mind az adatok értelmezésében, ill. a publikálás folyamatában a fenti modern szemléletével rengeteget segített. Köszönöm mindezek mellett, hogy a mindennapi munka során is számíthatok rá mindig. Fülsebészeti manuális fejlődésemhez is nagyban hozzájárul a közös műtéteink során nyújtott rengeteg segítségével, türelmével, kiváló pedagógiai hozzáállásával. Nagyon jó ember és szakember, hálásan köszönöm, hogy a mindennapokban és a tudományos kutatások során is együtt dolgozhatok vele.

Köszönettel tartozom Liktör Bálint Főorvos úrnak is, hogy bizalmat szavazott nekem rezidensképzésem idején. Szakmai pályafutásom kezdetén „megfertőzött” a fülsebészettel. Műtéteiből árad az elegancia, dinamika. Kezei alatt minden olyan magától értetődően „egyszerűnek” tűnik. Didaktikus szemlélete olyan szakmai mankót jelent számomra mind a mai napig, mely nehezebb helyzetekben is iránymutatást nyújt. Precizitása és maximalizmusa példaként lebeg a szemem előtt. Köszönöm, hogy időt és energiát szánt rám, hogy mind elméletben, mind manuálisan fejlődhessek a fülsebészet területén. Valamint köszönöm, hogy beteganyagának egy részét biztosította, hogy kutatásunkba bevonhassuk.

Végül szeretnék köszönetet mondani Horváth Barnabás Főorvos úrnak is. Ugyancsak a szakmai igényesség mintaképe, amivel példát mutat számomra szakmai fejlődésem során. Újszerűnek és korát megelőzőnek tartom koncepcióját, miszerint mindenki a lehetőségeinek és képességeinek kiaknázásával specializálódjon a szakmán belül olyan területre, melyben kimagaslóan tud teljesíteni. Szakmai tapasztalatával igyekszik mindenkiben a potenciált felfedni. Köszönöm a támogatását, a biztatását, amit az évek alatt szakmai és tudományos munkám során nyújtott. Büszkeséggel tölt el, hogy velem dolgozhatom és az általa irányított szakmai csapat része lehetek.

Hálásan köszönöm Gődény Mária Professzor asszony segítségét is. Az ő fej-nyaki radiológiai tudása és tapasztalata nélkülözhetetlen volt ahhoz az általa egyedileg összeállított non-EPI DW-MRI protokollhoz, mely végül kutatásunk egy részének alapjául szolgált. Számos alkalommal együtt gondolkozásra adott lehetőséget, mely nagyon hasznosnak bizonyult számomra. Rendkívüli szakmai alázatra és érdeklődésre vall, hogy minden alkalommal visszajelzést kért az általa műtét előtt elvégzett MR vizsgálati eredményének és az intraoperatív lelet kapcsolatáról. Az eltérő találatok esetén ismételten áttekintette az MR képanyagokat, hogy azzal a jövőben finomíthassa vizsgálati protokollját. Amikor kutatásunk során olyan klinikailag igen releváns eredményre jutottunk, melynek fizikai hátterét saját ismeretanyagunkkal értelmezni nem tudtuk, magától értetődően megmagyarázta biztos és széleskörű radiológiai tudásával. Ezzel a hallócsontláncolati rekonstrukciós lehetőségekre használt anyagok kiválasztásában szemléletformáló hatása volt.

Köszönöm Dános Kornél Tanár úr rengeteg segítségét a statisztikai számítások lektorálásában, ill. elvégzésében. Munkájával, tudásával általam alig ismert vizekre evezhettem. Meggyőződésem, hogy számításaival kutatásunk nívóját jelentősen emelte és ezzel eredményeink publikálhatóságához nagyban hozzájárult.

Továbbá szeretnék köszönetet mondani a Semmelweis Egyetem Fül-Orr-Gégészeti és Fej-Nyaksebészeti Klinikájának, Tamás László Professzor úrnak, hogy biztosította a kutatásomhoz szükséges feltételeket intézményében.

Végül pedig köszönettel tartozom közvetlen kollégáimnak is, hogy támogattak, biztattak az elmúlt években és szükség esetén helyettesítettek, tehermentesítettek engem, hogy kutatásomat végezhessem.