SEMMELWEIS EGYETEM

DOKTORI ISKOLA

Ph.D. értekezések

2992.

CSIFÓ-NAGY BORÓKA KLÁRA

Fogorvostudományi kutatások
című program

Programvezető: Dr. Varga Gábor, egyetemi tanár

Témavezető: Dr. Dőri Ferenc, egyetemi tanár

Parodontális intraosszeális defektusok kezelése újgenerációs vérlemezkében gazdag fibrinnel

Doktori értekezés

Dr. Csifó-Nagy Boróka Klára

Semmelweis Egyetem
Rácz Károly Klinikai Orvostudományok Doktori Iskola

Témavezető: Dr. Dőri Ferenc, egyetemi tanár

Hivatalos bírálók: Dr. Bán Ágnes, Ph.D., egyetemi docens
Dr. Bogdán Sándor, Ph.D., egyetemi docens

Komplex vizsga szakmai bizottság:
Elnök: Dr. Gerber Gábor, egyetemi tanár
Tagok: Dr. Vaszilkó Mihály, Ph.D., egyetemi adjunktus
Dr. Varga István, Ph.D., egyetemi docens

Budapest
2023

Tartalomjegyzék

Rövidítések jegyzéke…….……3

1. Bevezetés……5

1.1. A sebgyógyulás folyamata. Parodontális sebgyógyulás……...6

1.2. Vérlemezke koncentrátumok. Preparálási technikák……9

1.3. A fibrinháló szerepe…….……...13

1.4. A vérben található növekedési faktorok szerepe……14

1.5. Vérlemezke koncentrátumokból felszabaduló növekedési faktorok jellemzői…...16

1.6. "Low-speed centrifugation concept" …….....18

1.7. A különböző sejttípusok viselkedése a vérlemezke koncentrátumokban……19

1.8. PRF készítmények alkalmazása a regeneratív sebészetben……20

1.9. Zománc mátrix derivátumok szerepe a parodontális regenerációban…….21

2. Célkitűzések……24

3. Módszerek……25

3.1. A klinikai tanulmány terve…….……25

3.2. Beteganyag…….……25

3.3. Klinikai paraméterek…….…….……26

3.4. A vizsgált defektusok randomizációja……27

3.5. Az A-PRF+ preparálása…….……28

3.6. Alkalmazott sebészi módszer…….……29

3.7. Posztoperatív gondozás……...31

3.8. Statisztikai analízis…….….31

4. Eredmények……32

4.1. Hat hónapos eredmények kiértékelése ……34

4.2. 1 éves eredmények kiértékelése …….38

4.3. Hat hónapos és 1 éves eredmények összehasonlítása…….41

5. Megbeszélés…….44

6. Következtetések……...60

7. Összefoglalás…….…….…….62

Summary…….….63

8. Irodalomjegyzék…….….64

9. Saját publikációk jegyzéke…….…….....86

9.1. A disszertációhoz kapcsolódó közlemények……...……...86

9.2. A disszertációhoz nem kapcsolódó közlemények……..…….…….…..87

10. Köszönetnyilvánítás…….……88

Rövidítések jegyzéke

A-PRF - Advanced Platelet Rich Fibrin

A-PRF+ - Advanced Platelet Rich Fibrin Plus

BMP - Bone Morphogenetic Protein

BS - Bone Sounding

CAL - Clinical Attachment Level/Loss

CBCT - Cone Beam Computed Tomography

EDTA - Ethylenediamine Tetraacetic Acid

EFP – European Federation of Periodontology

EGF - Epidermal Growth Factor

EMD - Enamel Matrix Derivatives

FDA – Food and Drug Administration

FMBS - Full Mouth Bleeding Score

FMPS - Full Mouth Plaque Score

GR - Gingival Recession

GTR - Guided Tissue Regeneration

IGF - Insulin-like Growth Factor

IL - Interleukin

iPRF - injectable Platelet Rich Fibrin

L-PRF - Leukocyte Rich Platelet Rich Fibrin

OFD - Open Flap Debridement

PD - Probing Depth

PDGF - Platelet-Derived Growth Factor

PPP - Platelet Poor Plasma

PRF - Platelet Rich Fibrin

PRGF - Plasma Rich in Growth Factors

PRP - Platelet Rich Plasma

RBC - Red Blood Cells

RCF - Relative Centrifugation Force

rhFGF - recombinant human Fibroblast Growth Factor

rhPDGF-BB - recombinant human Platelet-Derived Growth Factor BB

SCTG - Subepithelial Connective Tissue Graft

SD - Standard Deviation

TGF- β - Transforming Growth Factor - β

TNF - Tumor Necrosis Factor

VEGF - Vascular-Endothelial Growth Factor

1. Bevezetés

A fogágybetegség (parodontitis) az egyik leggyakoribb krónikus betegség, mely a kezdeti, gingivát érintő gyulladás progressziójával a fogak tartószöveteinek irreverzibilis károsodása révén tapadásveszteséghez vezet (Bosshardt et al., 2009). A rögzítő apparátus destrukciója a fogvesztés egyik fő okának tekinthető, hiszen a fogeltávolítások hátterében 30-35%-ban a parodontitis áll (Papapanou et al., 2008). Súlyos, előrehaladott destruktív fogágybetegség Európában a lakosság 2-40%-ánál, míg hazánkban a populáció 7,4%-nál figyelhető meg (Hermann et al., 2009). A betegség elterjedését vizsgáló, az Egyesült Államokban végzett országos felmérés eredményei szerint a felnőtt lakosság több mint 47%-a érintett és a lakosság 38,5%-a közepes vagy súlyos (III. vagy IV. stádiumú) fogágybetegségben szenved (Eke et al., 2012, Tonetti et al., 2018). Ez a megállapítás a legaggasztóbb, mivel a parodontitist jelentősen összetettebb kezelés és rosszabb gyógyulási prognózis jellemzi, ha a betegség már előrehaladott stádiumban van.

Epidemiológiai vizsgálatok igazolták a fogágybetegség számos szisztémás betegséggel, többek között szív- és érrendszeri betegségekkel (infarktus/stroke), Alzheimer-kórral, cukorbetegséggel, elhízással és koraszüléssel való összefüggését, így a betegség kezelése ebből a szempontból is nagy jelentőséggel bír (Cullinnan et al., 2013).

A komprehenzív parodontális terápia a fogágybetegség progressziójának megállításán túl, a parodontális szövetek eredeti felépítésének és funkciójának helyreállítását, valamint egy hosszútávon fenntartható gyógyult állapot elérését célozza meg (Wang et al., 2005). A regeneratív célzatú sebészi beavatkozások a fogágy elveszett keményszöveti struktúráinak, mint a gyökércement és az alveoláris csont, valamint a parodontális rostrendszer újjáépítésére törekszenek. Az elmúlt évtizedekben, a kiszámíthatóbb parodontális regeneráció érdekében, számos sebészi módszert fejlesztettek ki irányított szövetregenerációs technikák, xenografttok, allografttok, vagy éppen alloplasztikus anyagok, valamint zománc-mátrix derivátumok felhasználásával (Sculean et al., 2015, Cortellini et al., 2015). A funkcionális parodontális regenerációt segítő módszerek több mint 30 éves múltja jelentős mennyiségű információt és tudásanyagot szolgáltatott, ennek ellenére számos kérdés továbbra is megválaszolatlan maradt. Jelenleg sem egyértelmű, hogy milyen biológiai tényezők játszanak döntő szerepet a sebgyógyulásban, különösen

a komplex parodontális regenerációban, ahol három különböző sejtvonalnak kell újra létrejönnie.

A biológiai ágensek, mint xenogén majd autológ biológiai mediátorok és növekedési faktorok parodontális sebgyógyulásban betöltött szerepe iránti érdeklődés jelentősen megnőtt az elmúlt évtizedekben.

Az autológ vérlemezke koncentrátumokat a medicina számos területe immár több mint két évtizede sikeresen alkalmazza (Marx et al., 1998). Alapvetően egy olyan kezelési lehetőség kialakítása volt a cél, mely vérlemezke koncentrátumok alkalmazásával a szervezet természetes gyógyulási képességeit minél hatékonyabban ki tudja használni, ezt leginkább növekedési faktorok segítségével érték el. A növekedési faktorok potenciálja a szöveti regeneráció érdekében jól érvényesíthető (Guo & Dipietro, 2010).

A vérlemezkékben gazdag plazma (PRP), a növekedési faktorokban gazdag plazma (Plasma Rich in Growth Factors, PRGF) és a vérlemezkékben gazdag gél (PRG) tulajdonságait az előállításukhoz szükséges antikoagulánsok alkalmazása jelentősen befolyásolta, így ennek elhagyásával, illetve egy módosított centrifugálási protokollal került bevezetésre az orvostudomány számos területén alkalmazott vérlemezkékben gazdag fibrin (PRF), mint második generációs vérlemezke koncentrátum. A vérlemezkékben gazdag fibrin bevezetése óta már két évtized telt el (Choukroun et al., 2001).

A leukocitákban gazdag PRF (L-PRF) bevezetése markáns hatást jelentett mind a sebgyógyulás, mind a szöveti regeneráció folyamatában. Az elmúlt évek során, a centrifugálási protokollok módosításának köszönhetően, a centrifugálás idejének és sebességének csökkentésével, “low-speed centrifugation concept” néven új koncepció alakult ki, újabb távlatokat nyitva (Fujioka-Kobayashi et al., 2017).

1.1 A sebgyógyulás folyamata. Parodontális sebgyógyulás

A sérült szövetek regenerációjának érdekében számos sejttípus részvételével történő összehangolt komplex biológiai folyamatot tekintjük sebgyógyulásnak. A fogágy kemény- és lágyszövetei fejlődéstanilag, hisztomorfológiailag és funkcionálisan szoros egységet alkotnak. A parodontális regeneratív sebészet ezen elemek teljeskörű

helyreállítására törekszik (Wang et al., 2005). A kiszámítható szöveti regeneráció és reparáció érdekében számos próbálkozás történt, xenograftok, allograftok vagy éppen alloplasztikus anyagok felhasználásával. Noha számos anyag ígéretesnek bizonyult, fontos megjegyezni, hogy ezen eljárások során idegen anyag kerül a szövetek közé. Az alkalmazott anyagok és sebészi technikák fejlődésének ellenére, a teljes és kiszámítható parodontális regeneráció továbbra is kihívást jelent a parodontológusok számára. Az elpusztult szöveti struktúra integritását általában nem az eredetivel megegyező, hanem valamilyen csökkent értékű szövet állítja helyre. Nem történik meg a fogágy elpusztult struktúráinak újraképződése, tehát patológiai értelemben reparáció jön létre. Az eredeti kötőszövetes tapadás helyett leggyakrabban hosszú hámtapadás jön létre. Egyes feltételezések szerint a reparáció és a kialakult hegszövet, a szervezet immunválaszának eredménye (Anitua et al., 2019). A sebgyógyulás szempontjából kritikus tényező a megfelelő progenitor sejtek jelenléte, a primer sebzárás, a hámsejtek távoltartása, valamint a sebszélek stabilitásának biztosítása (Wikesjö & Selvig, 1999).

Az elmúlt évtizedek parodontális és molekuláris biológiai kutatásoknak köszönhetően különböző eszközökkel beavatkozhatunk a parodontális sebgyógyulás folyamatába. Az irányított szövetregenerációs technika (GTR) alapját képezik a barrierfunkciót betöltő, nem felszívodó, illetve felszívodó, szintetikus vagy állati eredetű membránok, melyekre széleskörű felhasználás jellemző a regeneratív parodontális sebészetben (Zhang et al., 2013). Biológiailag aktív morfogenikus proteinekkel megbízható klinikai eredmények érhetők el, így a zománc mátrix derivátumokat ma már rutinszerűen alkalmazzák a klinikai gyakorlatban, xenogén eredetük ellenére rendkívül jól tolerálhatóak (Zetterström et al., 1997). Figyelemreméltó a zománc mátrix derivátumok sebgyógyulásra gyakorolt hatása. Az EMD képes fokozni a T-limfociták proliferációját és migrációját, indukálni a monociták differenciálódását, növelni a baktériumok és a szöveti törmelék eltávolítását, valamint az endothélsejtek proliferációjának, migrációjának és kapillárisszerű csíraképződésének indukálásával fokozni az angiogenézist (Miron et al., 2015).

Humán szövetek regenerációja során a sebgyógyulás fázisai, mint a hemosztázis, a gyulladás, a proliferáció és a maturáció a rájuk jellemző sejttípusokkal, kulcsfontosságú szerepet töltenek be. A szövetek sérülése extravazációval és a kollagénrostok szabaddá válásával jár együtt, mely elindítja a vérlemezkék aktivációját, valamint az alvadási kaszkádot (Sinno & Prakash, 2013). A trombociták aggregációja, kontrakciója majd

degranulációja révén létrejön egy kezdetleges fibrinháló, mely későbbiekben segíti a sebgyógyulásban résztvevő sejtek migrációját.

A gyulladásos fázis közvetlenül a sérülést követően kezdődik és 24 - 48 órán át figyelhető meg. Endothél sejtek, angiogenetikus citokinek, illetve az extracelluláris mátrix közti dinamikus kölcsönhatás jellemzi a felszabaduló növekedési faktorok serkentő hatásával együtt (Guo & Dipietro, 2010). A vérlemezkék hemosztázis és fibrinképződés során betöltött szerepe kulcsfontosságú. A trombocitákból felszabaduló citokinek és növekedési faktorok segítik a makrofágok és leukociták mozgását, melyek a seb környékének megtisztításában vesznek részt. A proliferatív fázis a folyamat harmadik napjától kezdődik, ezalatt a koagulum fibrinmátrixa segíti a sejtek migrációját. (Tonnesen et al., 2005, Gurtner et al., 2008). A fibroblasztok kollagénszintézisével párhuzamosan elindul az angiogenézis is.

Az egyes sejttípusok közti interakción túl, kiemelkedő szerepet játszik a háromdimenziós extracelluláris mátrix jelenléte is (Guo & Dipietro, 2010). A vérlemezkék számos fontos növekedési faktort szekretálnak, beleértve a trombocita eredetű növekedési faktort (PDGF), a transzformáló növekedési faktor β-t (TGF-β), a vaszkuláris endoteliális növekedési faktort (VEGF), adhéziós molekulákat, citokineket és számos egyéb angiogenetikus faktort, amelyek képesek stimulálni a sebgyógyulás folyamatában résztvevő sejtek, a fibroblasztok, a neutrofil granulociták, a makrofágok és pluripotens mezenchimális sejtek szaporodását illetve aktiválódását (Nurden, 2011). A PDGF befolyásolja a gyökérhártya mezenhimális sejtjeinek proliferációját, valamint fokozza a kollagénszintézist, így lokális alkalmazásával serkenteni lehet a parodontális szövetek regenerációját (Rutherford et al., 1992, Bartold, 1993). A TGF-β szintén elősegíti a fibrózist, serkenti az oszteblasztok és fibroblasztok kollagén és fibronektin szintézisét, illetve további gyulladást korlátozó hatással rendelkezik. A VEGF angiogenetikus hatása, valamint az IGF sejtosztódást és differenciálódást továbbá apoptózist gátló tulajdonsága jelentős mértékben hozzájárul a sebgyógyuláshoz (Dohan et al., 2006).

A kétezres évek elején megnőtt a sebgyógyulást befolyásoló rekombináns növekedési faktorokkal foglalkozó tanulmányok száma (Gosain & Dipietro, 2004). Bár rendszeresen kerülnek forgalomba újabb szöveti rekonstrukcióra alkalmas graft anyagok, alacsony marad azoknak a bioanyagoknak az aránya, melyek a vérellátást, és az angiogenézist közvetlenül befolyásolni képesek.

A több mint 20 évvel ezelőtt bevezetésre került autológ vérlemezke koncentrátumok koncepciójának célja, a növekedési faktorok felhasználása, és a szöveti regeneráció érdekében az angiogenézis támogatása, hiszen a megfelelő vérellátás a sebgyógyulás alapja (Emming et al., 2007, Guo & Dipietro, 2010).
Az elmúlt évtizedekben számos kutatócsoport foglalkozott vérlemezke koncentrátumok vizsgálatával, egy minél kedvezőbb centrifugálási technika és protokoll kialakításának érdekében (Marx et al., 1998, Choukroun et al., 2001, Ghanati et al., 2014, Fujioka-Kobayashi et al., 2017).

1.2. Vérlemezke koncentrátumok. Preparálási technikák

A 90-es évek második felében két, humán szövetek regenerációjára alkalmas stratégiát fogadtak el. Először a vérlemezkékből származó fő növekedési faktort (PDGF) humán rekombináns növekedési faktorként (rhPDGF-BB) hozták kereskedelmi forgalomba (Miron et al., 2017). Az FDA (Food and Drug Administration) jóváhagyásával számos szövet regenerációjára nyílt ezáltal lehetőség, beleértve a parodontális intraosszeális csontdefektusokat is. Az rhPDGF-BB kombinációja béta-trikalciumfoszfáttal hatékonynak bizonyult ilyen jellegű csontdefektusok kezelésében (Reynolds et al., 2015). Nemrég megjelent metaanalízis alapján oszteokonduktív anyaggal való kombinációjuk eredményezi a parodontális csontdefektusok legnagyobb arányú telődését, ezenkívül rhFGF hialuronsavval való kombinációja jelentős szondázási mélység csökkenést és tapadási nívó növekedést eredményezett (Panda et al., 2021). Ezzel egyidőben alakult ki egy másik koncepció is, mely szuprafiziológiás vérlemezke koncentrátumok előállítását tette lehetővé centrifugálás segítségével. A rövid időn belül bekövetkező koaguláció elkerülése végett antikoaguláns alkalmazása szükséges, így megőrizhető a preparátum folyékony halmazállapota.
Az első törekvések alapját a trombocitákból nyert szuprafiziológiás növekedési faktor koncentráció képezte, melyet sebészi beavatkozást követő sebgyógyulás elősegítésének érdekében alkalmaztak (Anfossi et al., 1989, Fijnheer et al., 1990). A későbbiekben a vérlemezkékben gazdag plazma (PRP) fogászatban, azon belül a szájsebészetben való alkalmazása is lehetővé vált (Whitman et al., 1997, Marx et al., 1998).

A PRP preparálási protokollok átlagosan 30 perc - 1 órát igényeltek. Jól dokumentált vizsgálatok igazolták magas arányú vérlemezke tartalmát, valamint hámsejtekre, kötőszöveti sejtekre, oszteoblasztokra és parodontális gyökérhártya eredetű sejtekre gyakorolt közvetlen hatását (Marx, 2004, Jameson, 2007).

Befecskendezhető formában a PRP-t az általános orvoslás számos területén alkalmazzák, többek között ortopédiai beavatkozások során oszteoartritisz, továbbá adjuvánsként az ízületi szalagok és inak kezelésére használják (Cugat et al., 2015, Saltzmann et al., 2016). Temporomandibuláris ízületi diszfunkció ellátására, valamint arcesztétikai beavatkozások területén is népszerű, leginkább hegek kezelésére (Kamakura et al., 2015, Cömert et al., 2016). Szemészeti alkalmazása különböző eredetű szaruhártyaléziók kezelését tette lehetővő (Kim et al., 2012, Ronci et al., 2014). Gél állagú PRP applikációjával diabéteszben szenvedők nem gyógyuló, krónikus sebeinek kezelése során pozitív hatásról számoltak be (Picard et al., 2015). Orális alkalmazásával lehetővé vált extrakciós sebek, intraosszeális valamint mukogingiválís defektusok ellátása, továbbá periimplatáris komplex defektusok kezelése is (Del Corso et al., 2012, Simonpieri et al., 2012). Maxillo-faciális régióban hatékonyan alkalmazhatók különböző eredetű állcsont nekrózisok terápiájában (Simonpieri et al., 2012).

Számos, sikeresnek bizonyult vizsgálat ellenére, a PRP alkalmazásának korlátai technikaszenzitív preparálási módjából és antikoaguláns alkalmazásának szükségességéből adódtak. A PRP természetéből adódóan folyékony halmazállapotú, így parodontális léziók kezeléséhez vivőanyaggal történő kombinációja szükséges. A vivőanyag elkerülésének érdekében, a PRP további módosítása lehetővé tette a trombocita koncentrátumok gél állagúvá alakítását. Friss kubitális vénás vér és Ca-glükonát hozzáadásával vérlemezkében gazdag gél (PRG) állítható elő, így lehetségessé vált parodontális defektusokba történő direkt applikációjuk (Dőri et al., 2013, 2015).

A PRP alkalmazásának korlátai miatt végzett további vizsgálatok eredményei vezettek egy második generációs vérlemezke koncentrátum előállításához, mely véralvadásgátló hozzáadása nélkül, rövidebb centrifugálási idővel állítható elő, és a vérlemezkékben gazdag fibrin (PRF) nevet kapta (Choukroun et al., 2001). Eredeti protokollja szerint a vérlemezkében gazdag fibrin előállításához üvegcsöveket használtak, melynek felülete lehetővé teszi a koagulációs kaszkád aktiválódását, így a centrifugálási folyamat során egy gél állagú fibrin alvadék képződik. Az előírás szerint viszonylag nagy centrifugálási

erő (708g) szükséges (Dohan, et al., 2006). Ebben a centrifugálási tartományban a fibrinhálózat sűrű szerkezetet mutat, minimális szövetközti térrel (Ghanati et al., 2014). Kimutatták, hogy a vérhez képest, a PRF 97%-kal több vérlemezkét és 50%-al több leukocitát tartalmaz, melyeket a fibrin mátrix "ejt csapdába", így a készítményt leukocitákban gazdag PRF-nek (L-PRF) is nevezik (Dohan et al., 2006). A centrifugálási protokoll a sejtek eloszlási mintázatát is befolyásolja, a sejtek többsége leginkább a "buffy coat" -hoz közeli proximális részen halmozódik fel, míg a trombociták sűrűsége a disztális rész irányába csökken (Dohan, et al., 2006).

A protokoll célja, hogy nagy centrifugálási sebesség mellett a vörösvértest-bázis és a leukocitákat, illetve plazmát tartalmazó rész közötti rétegeket szakaszosan elválassza. A PRF előállítása során egy ciklusos 2700-as fordulatszámú (708g) 12 perces centrifugálási protokollt alkalmaznak (Dohan et al., 2006).

Felépítésében nemcsak a fibronektin és vitronektin tartalmú fibrinmátrix játszik fontos szerepet, hanem a vérlemezkék, leukociták és vörösvértestek mellett számos növekedési faktor is (PDGF, TGF- β, VEGF, IGF, EGF) szerepel. (Dohan et al., 2006). A leukociták sebgyógyulásban betöltött kulcsfontosságú szerepét antiinflammatorikus és immunreguláns tulajdonságaiból adódik, melyet számos citokin szekréciójával tudnak fenntartani (IL-1béta, IL-4, IL-6, TNF-alfa) (Tonnesen et al., 2000).

A PRF nemcsak a fogászatban alkalmazható autológ készítmény, hanem a medicina egyéb területein történő alkalmazása is jól dokumentált, többek között a nehezen gyógyuló lábszárfekély gyógyításában is hatékonynak bizonyult (O'Connel et al., 2008, Stenwoorde et al., 2008). Intraorális beavatkozások terén a PRF-membrán kiemelkedő szereppel bír a gyógyszer okozta állcsontnekrózis terápiájában. Hatékonysága egyrészt mechanikai ellenálló képességének, másrészt a növekedési faktorok jelenlétének köszönhető, mely hatással van a lokális angiogenézisre, illetve a csont remodellációra. Alkalmazásával elkerülhető a sebgyógyulás zavara, továbbá a relapszusok aránya is jelentősen csökkent (Kim et al. 2014, Szentpeteri et al., 2020).

Egy csökkentett centrifugálási erő alkalmazása egy új koncepció kialakulásához vezetett, melyet „alacsony sebességű centrifugálási koncepció" -nak neveznek ("low-speed centrifugation concept"). Bizonyított, hogy a PRF ezen újabb generációs (jelenleg advanced - PRF vagy A-PRF nevű) készítménye magasabb vérlemezke- és a neutrofil granulocita koncentrációval rendelkezik, valamint a PRF-hez hasonlóan hosszú ideig

képes növekedési faktorok felszabadítására (Ghanati et al., 2014). A csökkentett centrifugálási erőnek köszönhetően (208 g) a leukociták egyenletesebb eloszlása figyelhető meg, míg a korábbi protokollnál alkalmazott nagyobb G-erőknek köszönhetően leginkább a cső proximális felében koncentrálódtak. Ezenkívül az A-PRF fibrinhálójára kevésbé denz szerkezet jellemző, nagyobb szövetközti térrel (Ghanati et al., 2014). Összehasonlító hisztológiai elemzés kimutatta, hogy kevésbé denz szerkezete miatt az A-PRF jelentősen megkönnyítette a sejtes elemek migrációját a fibrin hálóba, egerekben szubkután implantációt követően szignifikánsan magasabb vaszkularizációt eredményezett (Kubesh et al., 2019).

Az A-PRF előállítása során nyilvánvalóvá vált az alkalmazott centrifugálási erő lényeges befolyásoló hatása az alvadék minőségére és összetételére. A klinikai felhasználhatóság érdekében, igen nagy hangsúlyt fektettek a funkcionális integritásra, valamint a konzisztenciára. Idővel a figyelem a centrifugálási időre is irányult, a növekedési faktorok felszabadulásának érdekében, a kevésbé denz és stabil A-PRF szerkezet fenntartása mellett. A centrifugálási protokoll további, enyhe módosítása egy újabb vérlemezke koncentrátumot eredményezett, amelyet Advanced PRF plus-nak (A-PRF +) neveznek. A módosított protokollnak köszönhetően az alvadék többnyire könnyen leválik a szomszédos vörösvértest frakcióról, és lehetővé válik a műtéti területen történő azonnali applikációja. A fibrinhálózat struktúráját tekintve, az A-PRF + az A-PRF-hez hasonló porozitást mutatott, az alvadékon belül a sejtek eloszlási mintázata egyenletesnek bizonyult (El Bagdadi et al., 2016).

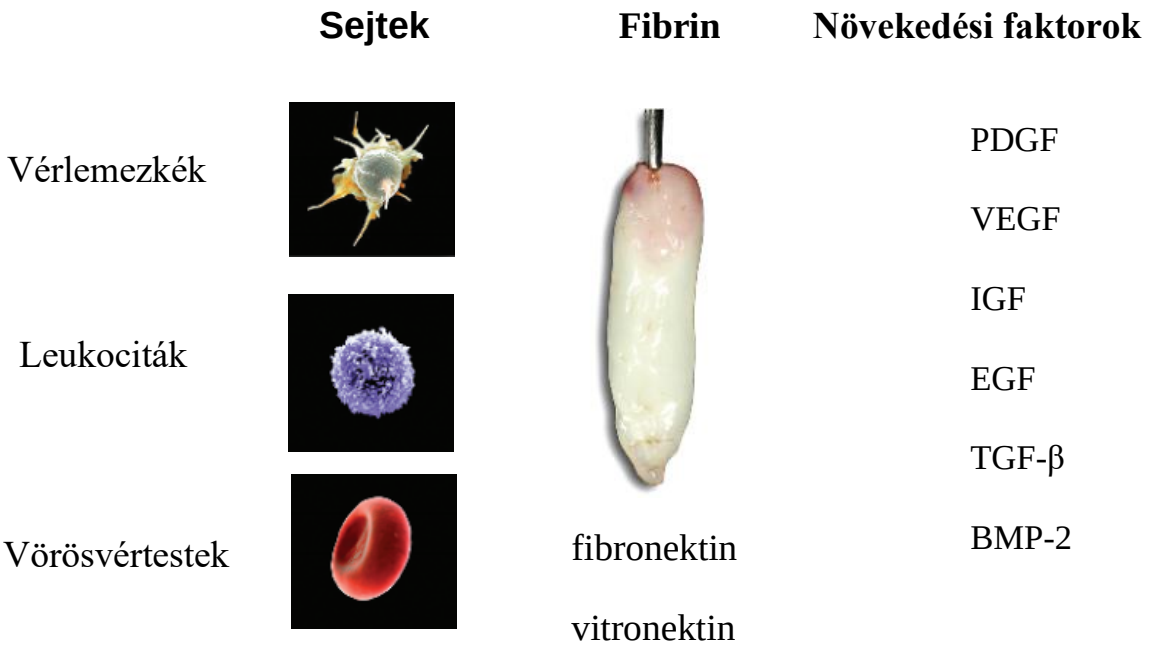

1. ábra. A vérlemezkében gazdag fibrin alkotóelemei (Miron, R.J., & Choukroun, J. (2017) Platelet Rich Fibrin in Regenerative Dentistry. USA: Wiley Blackwell Publishing. p.6)

1.3. A fibrinháló szerepe

A fibrin véralvadáskor a vér fibrinogénjéből keletkező fehérje. Ez az oldható fibrilláris molekula tömegesen van jelen a plazmában, és a vérlemezkékben leggyakrabban előforduló α-granulumokban. A hemosztázis során meghatározó szerepet játszik a vérlemezkék aggregációjában. Kimutatták, hogy a fibrin önmagában is képes mátrixként működni (Chase & Newby, 2003, Mazzucco et al., 2010).

A vérlemezkében gazdag fibrin számos előnnyel bír, a felépítésében résztvevő citokineknek, glikánláncoknak, valamint a glikoproteineknek köszönhetően, továbbá a növekedési faktorok révén hatással van az extracelluláris mátrixra, befolyásolva az endothelsejtek migrációját, osztódását, elősegítve ezáltal az angiogenézist (Nguyen et al., 2012, Burnouf et al., 2013, Kobayashi et al., 2016).

A PRF scaffold egy bioaktív háromdimenziós mátrixnak tekinthető, a vékony fibrinszálak között létrejövő mikropórusokban trombociták tömörülnek, hálóként segítve a sejtek vándorlását, szaporodását, valamint differenciálódását. A vérlemezkében gazdag fibrin mátrixa sűrűbb és rendezettebb a korábbi vérlemezke koncentrátumok mátrixához képest, fibrinhálója így könnyebben tartja vissza ("ejti csapdába") a trombocitákat, ezáltal a növekedési faktorok fokozatos és elhúzódó felszabadulása válik lehetővé (Dohan et al., 2006). A fibrin, a fibronektinnel együtt, ideiglenes mátrixként szolgál a monociták, fibroblasztok és endotél sejtek migrációjához.

Szakítószilárdság tekintetében, elektronmikroszkópos vizsgálatok szerint, a leukocitákban gazdag PRF-re (L-PRF) jellemző a legkompaktabb struktúra, míg A-PRF+ rendelkezik a leglazább, legnagyobb szövetközti térrel és legtöbb sejtet megőrző, ám jó viszkoelasztikus szerkezettel (Simões-Pedro et al., 2022).

Fontos kiemelni, hogy a gazdaszervezet sejtjei, a háromdimenziós fibrinmátrix, valamint a PRF-ben található növekedési faktorok együttesen fejtik ki pozitív hatásukat, mely hatékonyabb és gyorsabb sebgyógyulást eredményez.

1.4. A vérben található növekedési faktorok szerepe

A növekedési faktorok képesek stimulálni vagy gátolni a sejtek migrációját, adhézióját, proliferációját valamint differenciálódását. Általában inaktív vagy részben aktív prekurzorként vannak jelen, aktiválásukhoz proteolitikus tevékenység szükséges. Aktiválódásuk, illetve stabilizálásuk mátrix molekulákhoz való kötődést igényel. A növekedési faktorok jellemzően rövid biológiai felezési idővel rendelkeznek (Clark, 2001).

A növekedési faktorok közül a TGF-β egy több mint 30 tagból álló szupercsalád része, mely a fibrózisban fontos szerepet tölt be (Border & Noble, 1994, Bowen et al., 2013).

A vérlemezkékről ismert, hogy a TGF-β fő termelői. A TGF-β segíti a szövetek helyreállítását, valamint az extracelluláris mátrixszintézist, ezenkívül immunmoduláns hatással is rendelkezik. Családon belül a TGF- β1 jelentős hatással van a sebgyógyulásra,

szerepet játszik a gyulladásos folyamatokban, az angiogenézisben, valamint a hámképződésben és a kötőszövet regenerációjában is (Clark, 2001). Befolyásolja a csontképződést, serkenti a mineralizációt a csont kollagén mátrixában. Beszámoltak arról is, hogy a TGF-β 1 képes szabályozni a VEGF-et, elősegítve az angiogenézist. Bár hatása a proliferáció szempontjából nagyon változó, a sejttípusok túlnyomó többségének szempontjából ez az egyik leghatékonyabb ágens az összes citokin közül (Clark, 2001). A csontmorfogenetikus fehérjék (BMP) szintén a TGF család részét képezik. A csontregeneráció egyik szabályozójaként fokozza a differenciálatlan csontsejtek proliferációját. A csontmátrixban nagytömegű előfordulása segíti a pluripotens őssejtek csontképző sejtekké való differenciálódását. A csont allograftok nagy mennyiségben tartalmaznak BMP molekulákat, lokálisan biológiailag segítve a csontképzést (Kawai & Urist, 1989).

A vérlemezke eredetű növekedési faktorok (PDGF) esszenciális szabályozói a mezenchimális sejtek migrációjának és proliferációjának, segítik a kollagénszintézist a sebgyógyulás során (Martin & Leibovich, 2005, Tsirogianni et al., 2006).

A vérlemezkék képezik a PDGF fő forrását, nagy mennyiségben vannak jelen a trombociták α-granulumaiban, különféle csoportokat alkotva. A homo-dimer (PDGF-AA, PDGF-BB, PDGF-CC és PDGF-DD) illetve hetero-dimer (PDGFAB) formában található polipeptid dimereket diszulfidkötések kötik össze. A PDGF nagy mértékben halmozódik fel a PRF-mátrixban, ahonnan idővel fel tud szabadulni. Fontos megjegyezni, hogy a PDGF felezési ideje rendkívül rövid, viszont a PRF mátrix szerkezetéből adódóan lassú és fokozatos felszabadulást tesz lehetővé. A PDGF az oszteoblasztok és a differenciálatlan oszteoprogenitor sejtek, valamint a fibroblasztok, simaizom sejtek és a gliasejtek fő mitogénje is. A sebgyógyulás során betöltött kiemelkedő szerepét alátámasztja, hogy a FDA jóváhagyásával elérhető rekombináns forrást (rhPDGF-BB) az orvostudomány és a fogászat különböző területein alkalmazzák (Miron & Choukroun, 2017).

A vaszkuláris endotheliális növekedési faktort (VEGF) a sérülés helyén aktivált trombociták és makrofágok választják ki, az angiogenézis elősegítésének érdekében. A VEGF család a PDGF-hez kapcsolódik, és magában foglalja a VEGFA-t, -B, -C, -D és -E-t. A VEGF-et korábban izolálták, és a szövetek angiogenézisében leghatékonyabb

növekedési faktorként írták le, serkenti az új erek képződését, javítva a sérülés területének fokozott vér- és tápanyagellátását. (Kato et al., 2005, Lozito et al., 2009).
Az epitheliális növekedési faktor (EGF) család stimulálja az endotélsejtek kemotaxisát és angiogenézisét, illetve a mezenchimális sejtek mitózisát is. Az epithelializáció fokozásával jelentősen csökkentheti a teljes gyógyulási időt. Az EGF-receptor a legtöbb emberi sejttípuson expresszálódik, ezek közül a fibroblasztok, az endothélsejtek és a keratinociták meghatározó szerepet játszanak a sebgyógyulás során (Babensee et al., 2000).
Az inzulinszerű növekedési faktorok (IGF) a legtöbb sejttípus szaporodásának és differenciálódásának szabályozói, egyúttal sejtvédőként is hatnak (Giannobile et al., 1996). A trombociták aktivációját és degranulációját követően szabadul fel, stimulálja a mezenchimális sejtek differenciálódását és mitogenézisét. Bár az IGF sejtproliferatív mediátor, egyúttal a programozott sejtapoptózis szabályozója is, így a sejteket számos apoptotikus ingertől képes védeni (Giannobile et al., 1996).

1.5. Vérlemezke koncentrátumokból felszabaduló növekedési faktorok jellemzői

A PRP- és a PRF-ből felszabaduló növekedési faktorok mennyisége között jelentős különbségek figyelhetők meg, melyet számos vizsgálat is alátámaszt. A PRF előállításával lehetőség nyílt a növekedési faktorok lassabb és fokozatos mértékű felszabadulására. A második generációs vérlemezke koncentrátumok jellemzője a fibrin mátrixban elhelyezkedő leukociták magas aránya, ezáltal a felszabaduló növekedési faktorok magasabb koncentrációja pozitív hatással bír a szöveti regenerációra (Eren et al., 2016). Kobayashi és mtsai. három különböző vérlemezke koncentrátum tanulmányozása során (PRP, L-PRF, A-PRF) változó mértékű növekedési faktor felszabadulásáról számoltak be (Kobayashi et al., 2016). A PRF-re (L-PRF és A-PRF) fokozottabb mértékű növekedési faktor felszabadulás jellemző a PRP-hez képest, 10 napos időintervallumban vizsgálva.

A növekedési faktorok felszabadulásának precízebb megítélésenek érdekében, vizsgálták a PDGF-AA, -AB és -BB-t felszabadulást korai és későbbi időintervallumokban, konkrétan 15 perc, 60 perc, 8 óra, 24 óra, 3 nap és 10 nap elteltével. Korai fázisban (15 perc) szignifikánsan magasabb PDGF-AA-szint szabadul fel a PRP-ből az L-PRF-hez vagy az A-PRF-hez képest, míg 60 percnél lényegesen alacsonyabb szintek figyelhetőek meg, ami azt igazolja, hogy a PRP gyors PDGF-AA felszabadításra képes 0 és 15 perc között, majd az ezt követő 10 napban lényegesen csökken a felszabadulás mértéke a PRF-hez képest (Kobayashi et al., 2016). Bár a legkorábbi mérési időpontokban (15 és 60 perc, illetve 1 nap) nincs jelentős különbség az A-PRF és az L-PRF között (legfeljebb 1 napig), harmadik napra az A-PRF szignifikánsan magasabb PDGF-AA növekedési faktor felszabadulást mutatott, mint a PRP és az L-PRF, sőt a későbbi időpontokban, 1 és 10 nap között is szignifikánsan magasabb szinteket detektáltak az A-PRF esetében. Hasonló tendenciákat figyeltek meg a PDGF-AB és a PDGF-BB esetében is (Fujioka-Kobayashi et al., 2017).

Továbbá vizsgálták a TGF-β1 és a VEGF felszabadulását is, hasonló tendenciát tapasztalva. A 3-10 napig terjedő megfigyelési periódusban, szintén A-PRF esetében figyelhető meg a legmagasabb PDGF szint, PRP, illetve L-PRF-hez képest (Kobayashi et al., 2016).

Általánosságban az EGF és az IGF felszabadulásának aránya alacsonyabb volt a PDGF, TGF-β 1 és a VEGF koncentrációihoz képest. Az EGF és az IGF felszabadulási profiljai között különböző trendek figyelhetők meg (Kobayashi et al., 2016). EGF felszabadulás legnagyobb mértékben az A-PRF esetében figyelhető meg, és a PRP esetében a legkisebb mértékben, míg az IGF felszabadulás a PRP esetében kiemelkedő, különösképpen 15 és 60 perc, majd 8 óra elteltével, a PRF-hez képest.

A vizsgálat eredményeit összegezve elmondható, hogy a PRP a növekedési faktorok gyors leadására, míg az A-PRF inkább hosszabbtávú, akár 10 napos leadásra is képes.

1.6. "Low-speed centrifugation concept"

A standardnak minősülő leukocitákban gazdag PRF (L-PRF) módosítását tette lehetővé a kis sebességű centrifugálási koncepció kidolgozása. Az így előállított terméket advanced PRF-ként (A-PRF) tartják nyilván, és jellegzetessége, hogy még magasabb arányban képes növekedési faktorokat felszabadítani (Ghanati et al., 2014). Korábbi vizsgálatok alátámasztották, hogy a PRF-mátrixban a sejtes elemek leginkább a mátrix alján gyűlnek össze (Ghanaati et al., 2014). A centrifugálási idő csökkentésével redukálható a G-erők hatása, ezáltal a mátrixon belül a leukociták egyenletesebb eloszlása figyelhető meg.

Az A-PRF újabb generációja (A-PRF+) 1300-as fordulaton 8 percig történő centrifugálással állítható elő. A rövidebb ideig tartó, alacsonyabb centrifugálási sebességgel előállított újgenerációs vérlemezke koncentrátum fokozottabb TGF-béta1, illetve PDGF-AA, PDGF-AB, PDGFBB, VEGF, IGF és EGF felszabadulást mutat (Fujioka-Kobayashi et al., 2017).

Figyelemreméltó, hogy A-PRF+ szignifikánsan magasabb növekedési faktor felszabadulást mutatott az 1, 3 vagy 10 napon, összehasonlítva az L-PRF és A-PRF-el. Összehasonlításképpen az L-PRF szignifikánsan alacsonyabb értékeket mutatott az A-PRF és az A-PRF+ - hoz képest. Következtetésképpen, a teljes növekedési faktor felszabadulás fokozható mind a centrifugálási sebesség, mind az idő csökkentésével. A-PRF+ esetében hasonló tendencia figyelhető meg TGF-β1 esetében is, a növekedési faktorok teljes felszabadulása 10 napos időszakra vetítve, közel háromszor magasabb az L-PRF-hez képest. Érdekes módon az A-PRF+ magasabb VEGF felszabadulást mutatott korai, 1 napos időpontban, de a teljes időintervallumra nézve csekély változás figyelhető meg.

Összességében elmondható, hogy a rövidebb ideig tartó és alacsonyabb centrifugálási sebességnek köszönhetően a PDGF, a TGF-β1, az EGF és az IGF növekedési faktorok jelentős felszabadulása figyelhető meg, az A-PRF+ pedig az összes termék közül a legmagasabb értékeket mutatja.

1.7. A különböző sejttípusok viselkedése a vérlemezke koncentrátumokban

A csökkentett centrifugálási erő és idő protokolljával előállított készítmények kiváló biokompatibilitást és sejtaktivitást mutattak in vitro (Kobayashi et al., 2016). Mind az A-PRF, mind az A-PRF+ szignifikánsan magasabb humán gingiválís fibroblaszt vándorlást és proliferációt mutatott az L-PRF-hez képest. Ezenkívül az A-PRF+ -ból gyűjtött gingiva eredetű fibroblasztok szignifikánsan magasabb TGF-β, és PDGF szintet mutattak 3 illetve 7 nap elteltével. Azt is kimutatták, hogy az A-PRF és A-PRF+ esetében a kollagénszintézis szignifikánsan magasabb. A sebgyógyulás szempontjából ez kulcsfontosságú tényező, alátámasztva a vérlemezke koncentrátumok regeneratív potenciálját.

Az A-PRF+ készítményre jellemző leukocita szám és a fokozott növekedési faktor felszabadulás közötti összefüggés azt sugallja, hogy a leukociták közvetlen befolyásoló hatással bírnak a növekedési faktor felszabadulásra (Kobayashi et al., 2016).

Az elmúlt években megfigyelhető a regeneratív sebészet bioaktív anyagok irányába való elmozdulása. A sebgyógyulás elősegítésére fejlesztett PRF készítmények autológ eredetük miatt megbízható és biztonságosan alkalmazható készítményekké váltak.

Befolyásoló tényező lehet a páciensek neméből és életkorából adódó eltérő hematokrit érték (Pavlovic et al., 2021). Megfigyelték, hogy alacsonyabb hematokrit értékek esetében, jellemzően nőknél vagy idősebb pácienseknél, a koagulum kompresszióját követően, szélesebb PRF membrán képződik (Yayamanya et al., 2016, Miron et al., 2019). A PRF ideális scaffoldként járul hozzá a sebgyógyulás folyamatához.

Érdemes hangsúlyozni az alkalmazott relatív centrifugálási erő fontosságát, mely direkt módon képes befolyásolni az egyes PRF típusok mátrixát, így a módosított protokollnak köszönhetően egy optimalizált regeneratív potenciállal rendelkező készítmény, az A-PRF+ érhető el.

1.8. PRF készítmények alkalmazása a regeneratív sebészetben

A parodontális regeneratív sebészet a fogágy kemény- és lágyszöveteinek teljeskörű helyreállítására törekszik. Mivel a szájüreg szövetei mind mezodermális, mind ektodermális csíralemezekből is származnak, ez rendkívül összetett és bonyolult feladatot jelent. A parodontális defektusok regenerációja magába foglalja a mineralizált szövetek (gyökércement és alveoláris csont) valamint a lágyszövetek (gyökérhártya rostrendszere, és gingiválís hám, illetve kötőszövet) újraképződését. A különböző típusú szövetek fejlődéstanilag, hisztomorfológiailag és funkcionálisan szoros egységet alkotnak, bonyolultabbá téve ezáltal a regeneratív folyamatokat (Dangaria et al., 2009, Hollander et al., 2009).

A 90-es években a bioaktív regeneratív potenciállal rendelkező anyagok vizsgálata, mint a rekombináns növekedési faktorok, csont morfogenetikus fehérjék (BMP), a trombocita eredetű növekedési faktorok (PDGF) vagy a zománc mátrix derivátumok (EMD) dinamikus fejlődésnek indult.

Irányított szövetregenerációs technikákhoz számos barrier membránt vizsgáltak, lehetőséget teremtve a parodontium szöveteinek szelektív regenerációjára (Bosshardt et al., 2000). A regeneratív lehetőségeket a maxillofaciális régióban is vizsgálták, első- (PRP), majd második generációs (PRF) vérlemezke koncentrátumok alkalmazásával (Choukroun et al., 2001).

A parodontális és dentoalveoláris sebészet egyre szélesebb körben alkalmazza a vérlemezkében gazdag fibrin sebgyógyulásra kifejtett pozitív hatását. Egyik leggyakoribb felhasználási terület az extrakciós sebek ellátása, melyre a PRF önmagában is alkalmas, egyéb graft anyaggal történő kombinációja nem szükséges. Az autológ készítmény tulajdonságainak köszönhetően nem igényel per primam sebzárást. Kimutatták, hogy egy 3 hónapos gyógyulási periódust követően, a fibrinmátrix átalakulásra képes, az alveolust új csontszövet töltötte ki, illetve hám- és kötőszövet fedte. Továbbá képes minimalizálni a posztextrakciós dimenzióváltozásokat, kedvezőbb körülményeket teremtve egy későbbi implantáció lehetőségének (Temmerman et al., 2016). A PRF-et ezzel párhuzamosan sinus maxillaris elevációhoz is alkalmazzák, hiszen önmagában is képes graft anyagként funkcionálni, illetve a Schneider-membrán sérüléseinek ellátására is alkalmas (Mazor et

al., 2009, Simonpieri et al., 2011, Tajima et al., 2013). További vizsgálatok graft anyaggal történő kombinációjával elérhető sikeres sinus augmentációról számolnak be (Choukroun et al., 2006, Inchingolo et al., 2010, Zhang et al., 2012, Tattulo et al., 2012).

Az utóbbi években egyre nagyobb figyelmet kapott a PRF, mint gyökérexpozíció kezelésre alkalmas autológ készítmény. Több vizsgálat is alátámasztotta a PRF lágyrész regenerációra gyakorolt pozitív hatását, így a mukogingiális sebészetben egyre nagyobb teret kap. Elsősorban Miller I. illetve II. típusú recessziók fedése során alkalmazzák, kihasználva a sebgyógyulásra és vaszkularizációra gyakorolt pozitív hatását (Aroca et al., 2009, Dogan et al., 2015, Gupta et al., 2015, Agarwal et al., 2016). Alkalmazása nemcsak a recipiens terület ellátásra korlátozódik, hanem a palatinális donorterületre is kiterjed, ahol jelentős fájdalomcsökkentő hatásáról is beszámoltak (Jankovic et al., 2012). Mindazonáltal a PRF keratinizált ínyre való hatása elmarad a kötőszöveti graftok (SCTG) hatásától, ezért vékony fenotípussal rendelkezőknél, vagy Miller III. osztályba tartozó ínyrecessziók fedésére a PRF-et SCTG-vel kombinálni javasolt (Moraschini & Barbosa, 2016).

Egy másik dinamikus fejlődést mutató terület az intraosszeális parodontális defektusok és furkációléziók regeneratív célzatú ellátása. Több randomizált, kontrollált klinikai vizsgálat igazolta a PRF hatékonyságát parodontális defektusok kezelésében, azonban hisztológiai vizsgálatok hiányában nem egyértelmű, hogy a gyógyulás során valódi parodontális regeneráció, vagy inkább reparáció következik be (Sharma et al., 2011, Thorat et al., 2011, Pradeep et al., 2012).

1.9. Zománc mátrix derivátumok szerepe a parodontális regenerációban

Több mint húsz évvel ezelőtt, Lars Hammarström által vezetett neves svéd kutatócsoport munkájának köszönhetően igazolták a zománc mátrix derivátumok biomimetikus hatását és regeneratív potenciálját (Hammarström et al., 1997). A vizsgálat alapját Lindskog és Slavkin nyolcvanas évekből származó megfigyelése képezte, mely szerint a fogak fejlődése során a gyökérfelszínen felhalmozódó bizonyos zománc mátrix proteinek hozzájárulnak a gyökércement fejlődéséhez (Lindskog & Hammartröm, 1982, Slavkin et

al., 1989). A parodontális szövetek fejlődésére és regenerációjára gyakorolt hatásukat több vizsgálat is alátámasztotta (Gestrelius et al., 1997, Hammarström et al., 1997, Heil et al., 1997, Heijl, 1997).

A zománc mátrix derivátumok (EMD) fő komponensei a hidrofób tulajdonsággal rendelkező amelogenin fehérjék, melyek egy oldhatatlan extracelluláris mátrixot képeznek (Lyngstaadas et al., 2009). Vizsgálatok igazolták a különböző sejttípusok differenciálódását, migrációját, proliferációját befolyásoló, valamint citokinek, növekedési faktorok expressziójára gyakorolt hatását (Bosshardt, 2008). Továbbá, szignifikáns hatással bír a sebgyógyulásra, angiogén hatásának köszönhetően kedvez a lágyszövetek regenerációjának (Miron et al., 2014). Az EMD alveoláris csont, gyökérhártyarostok és acelluláris cement képződéssel járó regeneratív potenciálját hisztológia segítségével először állatokon igazolták (Hammarström et al., 1997). Ezt követően több humán hisztológiai vizsgálat is alátámasztotta regeneratív hatását (Sculean et al., 1999, Rasperini et al., 2000, Carnio et al., 2002). A sebgyógyulást számos tényező befolyásolhatja: a seb integritását veszélyeztető szekunder infekció, a páciens életkora és szisztémás betegségei, így valódi kötőszövetes tapadás nem jön létre minden esetben (Sanz et al., 2004).

Az EMD gél halmazállapotából adódóan, a gyökérfelszínhez való tartós kötődéssel kapcsolatban aggályok merültek fel. Sculean és mtsai igazolták, hogy a sebészi beavatkozást követően 4 hét elteltével is kimutatható EMD a gyökérfelszínről. (Sculean et al., 2002). Az applikációt követő 2-6 héten belüli hisztológiai vizsgálat kimutatta az újonnan képződő, extrinsic rostokat tartalmazó kollagénmátrixot a gyökérfelszínen, alátámasztva az EMD barrierfunkcióját. A kollagénmátrix parciális mineralizációja is tapasztalható ebben a korai stádiumban (Bosshardt et al., 2005).

Megállapítható, hogy a megtisztított, kondicionált és EMD-vel kezelt gyökérfelszínen egy olyan biológiai kaszkád kezdődik el, melynek eredményeképpen, de novo gyökércement képződése figyelhető meg (Miron et al., 2016).

Az EMD mint nem humán biológiai mediátor (Emdogain®, Straumann®, Basel, Svájc) kutatása és alkalmazása a parodontális regeneratív sebészetben, bár több mint két évtizedes múltra tekint vissza, még mindig számos megválaszolatlan kérdést vet fel. Az autológ növekedési és differenciálódási faktorok, valamint a rekombináns növekedési faktorok (rhGF-ek) mint biológiai mediátorok parodontális regeneratív sebészetben

történő felhasználásának kutatása viszonylag rövidebb múltra tekint vissza, és számos további lehetőséget kínál a kutatók számára. A vérlemezkében gazdag fibrin újabb generációjának vizsgálata igencsak aktuális feladat.

2. Célkitűzések

A tanulmány célja parodontális intraosszeális csontdefektusok gyógyulásának klinikai értékelése autológ vérlemezkében gazdag készítménnyel, illetve zománc mátrix derivátummal történt kezelést követően.

Vizsgáljuk a vérlemezkében gazdag fibrin egy újabb generációjának, az „Advanced Platelet-Rich Fibrin Plus (A-PRF+)" -nak a parodontális gyógyulásban betöltött szerepét, valamint klinikai alkalmazhatóságát.

Az autológ vérlemezke koncentrátummal elért eredményeket összehasonlítjuk egy bizonyítottan regeneratív potenciállal rendelkező, ám xenogén anyag használata révén elért eredményekkel.

A vizsgálat további célja annak a kérdésnek klinikai úton történő tanulmányozása, hogy az A-PRF+ megbízható alternatívát képezhet-e a parodontális regeneratív sebészetben alkalmazott xenogén eredetű biológiai mediátorokkal szemben. Mindemellett 6 hónap majd 1 év elteltével követjük és értékeljük a parodontális gyógyulás ütemét.

A vizsgálat nullhipotézise, hogy az autológ vérlemezkében gazdag fibrin (A-PRF+) parodontális csonttasakokban való alkalmazása a zománc-mátrix derivátumokéhoz hasonló gyógyulást eredményez.

3. Módszerek

3.1. A klinikai tanulmány terve

A randomizált klinikai vizsgálat protokollját a Semmelweis Egyetem Etikai Bizottsága hagyta jóvá (SE TUKEB: 254/2017, NCT04404374, ID). A tanulmányt 2018. június - 2019. novembere között a Semmelweis Egyetem Parodontológiai Klinikáján végeztük el. Minden résztvevő részletes szóbeli és írásbeli tájékoztatást kapott a tervezett beavatkozás előnyeiről, illetve kockázatairól, ezt követően beleegyező nyilatkozat aláírásával járultak hozzá a kezelés elvégzéséhez.

3.2. Beteganyag

A vizsgálat során harminc (30) parodontális intraosszeális csontdefektus ellátására került sor 18 általános szempontból egészséges, nem dohányzó páciensnél (9 férfi és 9 nő). A krónikus fogágybetegségben szenvedő páciensek életkora 55,5 +/- 14,5 év volt. A parodontális és peri-implantáris betegségek, illetve állapotok osztályozására vonatkozó 2017-es World Workshop (Tonetti et al., 2018) által javasolt új klasszifikáció szerint a kezelt betegek kivétel nélkül a III. stádiumú fogágybetegség kritériumainak feleltek meg. A betegek kezdetben teljeskörű parodontális terápiában részesültek, mely szupra- és szubgingivális depurálásból, szájhigiénés instruálás-motiválásból, valamint helyi érzéstelenítésben végzett íny alatti küretálásból és gyökérsimításból állt. A páciensek vizsgálatba történő bevonása a következő befogadási feltételek mellett teljesült: 1) terápia eredményét befolyásoló szisztémás betegség - mint diabetes mellitus, osteoporózis, immunszuppreszált állapot - hiánya, 2) megfelelő szájhigiénia, melyet a teljes szájra vonatkoztatott jól definiált, 20 százalék alatti plakk- illetve vérzési index jelzett (FMPS < 20%, FMBS <20%) (Cortellini et al., 1993, O'Leary et al., 1972), 3) legalább egy vagy több nem szomszédos 2-, 3- vagy kombinált 2/3 falú intraosszeális parodontális

csontdefektus jelenléte, melyet minimum 6 mm-es szondázási mélység (PD), valamint radiológiai vizsgálat során értékelt, legalább 3-4 mm-es intraosszeális komponens jellemzett, furkációérintettség és egy falú intraosszeális defektus hiánya, továbbá 4) nem dohányoztak (Tonetti et al., 2004, Heasman et al., 2006, Nociti et al., 2015).

3.3. Klinikai paraméterek

Kiinduláskor (1 héttel preoperatív), valamint 6 és 12 hónappal a sebészi beavatkozást követően a következő klinikai paraméterek rögzítésére került sor: teljes száj plakk-index (Full Mouth Plaque Score - FMPS) (Cortellini et al., 1993), teljes száj vérzési index (Full Mouth Bleeding Score - FMBS) (O'Leary et al., 1972), szondázási mélység (Probing Depth - PD), klinikai tapadásszint (Clinical Attachment Level - CAL), transzgingiválís csontnívó meghatározása (Bone Sounding - BS) valamint ínyrecesszió (Gingival Recession - GR). A méréseket azonos típusú parodontális szondával végeztük (UNC-15, Hu-Friedy, Chicago, IL, USA). A fő klinikai paraméter a CAL volt. A méréseket foganként hat ponton, mezio-bukkálisan, mid-bukkálisan, diszto-bukkálisan, mezio-orálisan, mid-orálisan, valamint diszto-orálisan végeztük, foganként a legnagyobb mért vertikális csonttasak mélység értéket vettük figyelembe, és azt a legközelebbi milliméter értékre kerekítettük. A paraméterek rögzítésekor a páciens teszt vagy kontroll csoportba való besorolása ismeretlen, a vizsgálat vak volta miatt. A mérések kalibrálásához öt páciensnél, legalább tíz fognál rögzítettük a szondázási mélységet (egy- és többgyökerű fogak, egyik oldalon > 6 mm-es PD). A méréseket két különböző alkalommal, 48 óra különbséggel végeztük el. A kalibráció megfelelő, ha a mérések > 90%-a 1,0 mm eltérésen belül reprodukálható volt.

A sebészi beavatkozás előtt, majd fél és egy év elteltével "long cone" technikával intraorális röntgenfelvétel készült.

3.4. A vizsgált defektusok randomizációja

A 30 parodontális intraosszeális csontdefektus randomizációját a sebészi beavatkozás előtt egy online rendszer segítségével végeztük el (https://www.sealedenvelope.com), majd a defektusokat két csoportba soroltuk: a teszt csoport esetében humán autológ vérlemezkében gazdag fibrin (A-PRF +) alkalmazására került sor (n = 15), a kontroll csoport esetében pedig EMD (Straumann® Emdogain®, Basel, Switzerland) applikációja történt (n = 15). A defektusok mindkét csoport esetében homogén eloszlást és konfigurációt mutattak. (1. táblázat)

1. táblázat. A kezelt parodontális vertikális csontfedektusok megoszlása és típusa

	Teszt csoport: **A-PRF+**	Kontroll csoport: **EMD**
Fog lokalizációja		
Maxilla	6	7
Mandibula	9	8
Front fogak	4	3
Premolárisok	6	5
Molárisok	5	7
Defektus típusa		
2 falú	4	3
3 falú	4	4
2/3 falú kombinált	7	8

3.5. A-PRF+ preparálása

A tesztcsoportban az A-PRF+ preparálását közvetlenül a parodontális sebészi beavatkozás előtt PRF Kit felhasználásával [Process for PRF® (A-PRF), J. Choukroun, Nice, France] végeztük el. A tesztcsoport minden páciensétől két 10 ml-es vákuumcsőbe (A-PRF+ tubus, Choukroun et al., 2017) kubitális vénás vért vettünk, antikoaguláns hozzáadása nélkül, azonnal centrifugáltuk 1300 fordulat/perc sebességgel 8 percig, majd 5 percen keresztül pihenni hagytuk (Fujioka-Kobayashi et al., 2017). A preparáláshoz a továbbiakban a „Process for PRF Duo" (Choukroun) centrifugát használtuk. A centrifugálás során a koagulációs kaszkádnak megfelelően a tubusban 3 réteg különült el: legfelül a vérlemezkében szegény plazma (Platelet Poor Plasma - PPP), a középső réteget a vérlemezkében gazdag fibrin „alvadék" (Platelet Rich Fibrin - PRF), míg alsó réteget a eritrociták (Red Blood Cells - RBC) rétege képezte. A PRF „alvadékot" a protokollnak megfelelően eltávolítottuk a tubusból, majd az eritrocitákat tartalmazó rétegtől megtisztítva, gél halmazállapotban applikáltuk a kezelt defektusba. (2. ábra)

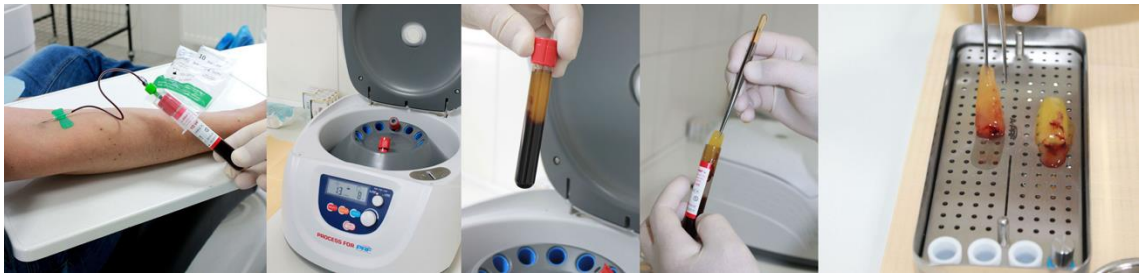

2. ábra. A-PRF+ előállítása (Fujioka-Kobayashi et al., 2017)

3.6. Alkalmazott sebészi módszer

Mind a teszt, mind a kontroll csoport esetében azonos műtéti technikát (nyitott küret, OFD) alkalmaztunk. Helyi érzéstelenítést követően, az interdentális ínyszövet maximális megőrzése mellett, a szomszédos fogakig kiterjesztett, intrakrevikuláris illetve paramarginális metszést végeztünk. Vertikális segédmetszéseket nem alkalmaztunk. Teljes vastagságú lebeny preparálását követően a granulációs szövet eltávolítására került sor, a defektus tisztítását a csontszél korrekciója nélkül végeztük el. Ezt követően a gyökérfelszíneket kézi és ultrahangos műszerekkel gyökérsimítottuk. A defektus teljes tisztítását követően ("debridement") a tesztcsoportban a műtét előtt preparált vérlemezkében gazdag fibrin (A-PRF+) preparátumot alkalmaztunk, az intraosszeális csontdefektust gél állagú A-PRF+ -al töltöttük fel. (3. ábra) A kontroll csoport esetében a megtisztított gyökérfelszínt 2 percig 24% -os EDTA géllel (pH 6,7) kondicionáltuk, a "smear layer" eltávolítása céljából (PrefGel, Straumann®, Basel, Switzerland) (Blomlöf et al., 1996). Az EDTA-maradék alapos eltávolítása érdekében a defektust és a szomszédos gyökérfelszínt steril sóoldattal alaposan átmostuk, majd a leszárított felszínekre Emdogain®-t applikáltunk. (4. ábra)

A lebenyeket lege artis nem felszívódó 5.0-ás fonallal (Dafilon® 5.0. monofil és bevonat nélküli poliamid, B. Braun Surgical S.A. Barcelona, Spain) vertikális módosított matracöltésekkel, feszülésmentesen zártuk a per primam sebgyógyulás érdekében.

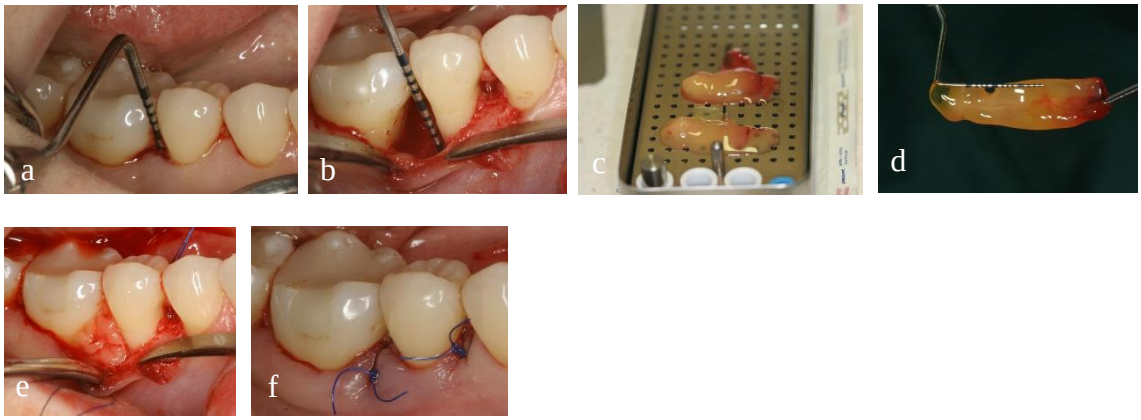

3. ábra. A sebészi beavatkozás lépései a tesztcsoportban

a) preoperatív státusz rögzítése, b) intraosszeális parodontális defektus intraoperatív képe, c) centrigulást követően a preparátum a PRF Boxban (Process for PRF®), d) a kész A-PRF+, e) az A-PRF+ behelyezése a defektusba, f) sebzárás

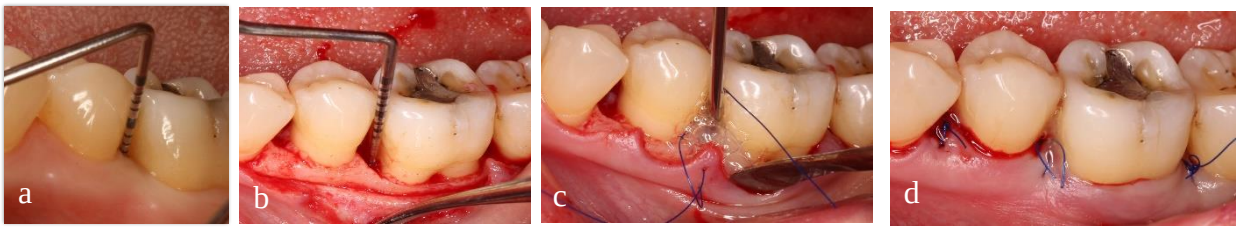

4. ábra. A sebészi beavatkozás lépései a kontrollcsoportban

a) preoperatív státusz rögzítése, b) intraosszeális parodontális lézió intraoperatív képe, c) az EMD applikációja a defektusba, d) sebzárás

3.7. Posztoperatív gondozás

A sebészi beavatkozást követően egy hétig minden páciens antibiotikum terápiában részesült (Augmentin Duo, 875 mg amoxicillin / 125 mg klavulánsav, GlaxoSmithKline, Brentford, United Kingdom) (Haffaje et al., 2003). A kémiai plakk-kontroll érdekében preoperatív egy hétig, majd posztoperatív 2-3 hétig a páciensek naponta kétszer 0,2% klórhexidint tartalmazó szájvizet használtak (Curasept ADS 220, Curaden AG, Kriens, Switzerland). A sebészi beavatkozást követően 3-4 hétig a műtéti területen csak szupragingiválís mechanikus plakk-kontrollt engedélyeztünk. Varratok eltávolítására 14 nappal a műtétet követően került sor, majd a páciensek újra egyénre szabott szájhigiénés tanácsadásban részesültek. Az első posztoperatív hónap során a pácienseket hetente kontrolláltuk, majd a továbbiakban is rendszeres szájhigiénés ellenőrzésben részesítettük.

3.8. Statisztikai analízis

A klinikai paraméterek tekintetében az adatokat leíró elemzéssel értékeltük. Az eredményeket átlag ±SD értékkel jelöltük és kiindulási, majd 6 hónapos, illetve 1 éves intervallumban ábrázoltuk. Az adatkezelésre, valamint elemzésre "The statistical package Stata" csomag alkalmazásával került sor (StataCorp. 2017. Stata Statistical Software: Release 15. College Station, TX: StataCorp LLC).

Megfigyelési egységként defektusok (és nem páciensek) szerepeltek. Általában két, egyenként 15 megfigyelési egységből álló minta megfelelő teljesítményű (80%) ahhoz, hogy egy folytonos változó esetében 1,06-os csoportok közti standard eltérést (SD) észleljünk, feltételezve, hogy a csoportok SD-értékei egyenlőek. Post-hoc teljesítmény kalkulációt végeztünk a csoportok közötti összehasonlítások érdekében 6, illetve 12 hónapos intervallumban, valamint a csoporton belüli összehasonlítások céljából is (6, 12 hónap vs. kiindulási érték). A csoporton belüli változásokat páros t-tesztekkel (vagy Wilcoxon-féle páros előjeles rangpróbával, ha a parametrikus feltételezések nem teljesültek), a csoportok közötti összehasonlításokat pedig kétmintás t-tesztekkel (vagy Wilcoxon's rank-sum tesztekkel, ha a parametrikus feltételezések nem teljesültek) értékeltük. A $p < 0,05$ értéket statisztikai szignifikanciát jelző értéknek tekintettük ($p < 0,05$*, $p < 0,005$**, $p < 0,0005$***).

4. Eredmények

Jelen tanulmányban 18 beteg 30 parodontális vertikális csontdefektusának gyógyulását vizsgáltuk. A vizsgálatot minden páciens teljesítette, posztoperatív komplikáció nem volt. Szövődményt, allergiás reakciót vagy infekciót a vizsgálat teljes tartama alatt nem tapasztaltunk.

A sebészi beavatkozást a rendszeres szájhigiénés kontroll mellett, első vizsgálatként a 6 hónapos, majd második vizsgálatként az 1 éves parodontális státuszrögzítés és a vizsgált defektusok klinikai paramétereinek regisztrálása követte. A klinikai tanulmány lezárása után (posztoperatív 1 év) is fenntartjuk a higiénés kontrollt és követjük a műtött defektusok állapotának alakulását hosszútávú vizsgálatok céljából.

A gyakorisági eloszlás tekintetében a kiindulási értéktől 6 majd 12 hónapig bekövetkezett változásokat minden kimenetelnél a csökkenés, a változatlanság és a növekedés kategóriájába soroltuk. A két csoport ezek tekintetében történő összehasonlítására Fisher tesztet alkalmaztunk. (2. táblázat)

2. táblázat. Eredmények gyakoriság szerinti eloszlása (csoportok közti összehasonlítás, p > 0,999) (Csifó-Nagy et al., 2021)

	A-PRF+	EMD	összesen
PD			
csökkenés	15	15	30
összesen	15	15	30
GR			
csökkenés	0	1	1
nincs változás	5	4	9
növekedés	10	10	20
összesen	15	15	30
Fisher egzakt teszt			1,000
CAL			
csökkenés	13	15	28
nincs változás	2	0	2
összesen	15	15	30
Fisher egzakt teszt			0,483
BS			
csökkenés	14	14	28
nincs változás	1	1	2
összesen	15	15	30
Fisher egzakt teszt			1,000

4.1. Hat hónapos eredmények kiértékelése

A vizsgált csoportoknál a pre- és posztoperatív FMPS és FMBS értékek homogének voltak, az FMBS értékek a műtét után csökkentek. (3. táblázat)

3. táblázat. Pre- és posztoperatív FMPS/FMBS értékek

	A-PRF+	**EMD**
FMPS		
Kiindulási	17%	18%
6 hónap	16%	19%
1 év	18%	17%
FMBS		
Kiindulási	23%	22%
6 hónap	10%	12%
1 év	11%	13%

A kiindulási klinikai paraméterek átlagértékeit illetően a két csoport között nem volt statisztikailag szignifikáns különbség. 6 hónap elteltével az átlagos szondázási mélység (PD) mindkét csoportban szignifikánsan csökkent a kiindulási értékekhez képest ($p < 0{,}001$). Az átlagos PD csökkenés 3,6±1,68 mm volt a teszt csoport esetében, és a kontroll csoport esetében is hasonló csökkenést regisztráltunk (3,46±1,30 mm). Statisztikailag szignifikáns különbséget a csoportok között nem találtunk. (4. táblázat)
A 6. hónapra az ínyrecesszió (GR) átlagosan 1,26±1,33 mm-el nőtt a teszt csoportban, és 0,86±0,99 mm-el a kontroll csoportban. A GR változása statisztikailag szignifikáns volt mindkét csoporton belül ($p < 0{,}01$), de a csoportok között nem tapasztaltunk szignifikáns eltérést. (4. táblázat)

Az átlagos tapadási nívó javulás mértéke 2,33 ± 1,58 mm volt az A-PRF +-al kezelt csoportban és 2,6 ± 1,18 mm az EMD-t alkalmazó csoportban (p <0,001). Mindkét csoportban a CAL szignifikánsan javult a kiindulási értékekhez képest, és a két csoport között az eredmények nem mutattak szignifikáns különbséget. (4. táblázat)

Hat hónap elteltével az átlagos transzgingiválís szondázási érték (BS) 3,93±1,98 mm -el javult a teszt csoportban, míg a kontroll csoport esetében 3,8±1,56 mm-el változott. A kiindulási paraméterekhez képest az átlagos BS érték csökkenése szignifikáns volt (p <0,001), de a csoportok között nem tapasztaltunk szignifikáns eltérést fél év elteltével, az alkalmazott két anyaggal közel azonos eredmény tapasztalható. (4. táblázat)

A PD- és BS-értékek csoportok közötti összehasonlítására vonatkozó post-hoc teljesítményszámítások nem voltak becsülhetők, mivel a két csoport 6 hónapos átlaga azonos volt. A GR és CAL értékek esetében a becsült teljesítmény 11% volt. A csoporton belüli összehasonlítások esetében a becsült teljesítmény legalább 99,8%-os volt minden érték esetében.

A csoporton belüli és csoportok közötti változásokat minden vizsgált paraméter tekintetében diagramon szemléltetjük. (5.-7. ábra)

4. táblázat. A csoporton belüli és csoportok közötti összehasonlítás eredményei (Csifó-Nagy et al., 2021)

	Kiindulási	6 hónap	p	Delta	p
PD					
A-PRF+	8,27±1,58	4,67±0,62	p < 0,0001***	-3,6±1,68	s.
EMD	8,13±1,60	4,67±0,62	p < 0,0001***	-3,46±1,30	s.
		p = 0,999 (n.s.)			
GR					
A-PRF+	2,67±1,88	3,93±2,73	p < 0,0025**	1,26±1,33	s.
EMD	2,47±1,46	3,33±1,58	p < 0,0044**	0,86±0,99	s.
		p = 0,469 (n.s.)			
CAL					
A-PRF+	10,93±2,7	8,6±2,56	p < 0,0001***	-2,33±1,588	s.
EMD	10,60±1,76	8,00±1,77	p < 0,0001***	-2,6±1,18	s.
		p = 0,461 (n.s.)			
BS					
A-PRF+	9,60±1,68	5,67±0,89	p < 0,0001***	-3,93±1,98	s.
EMD	9,47±1,68	5,67±0,81	p < 0,0001***	-3,8±1,56	s.
		p = 0,999 (n.s.)			

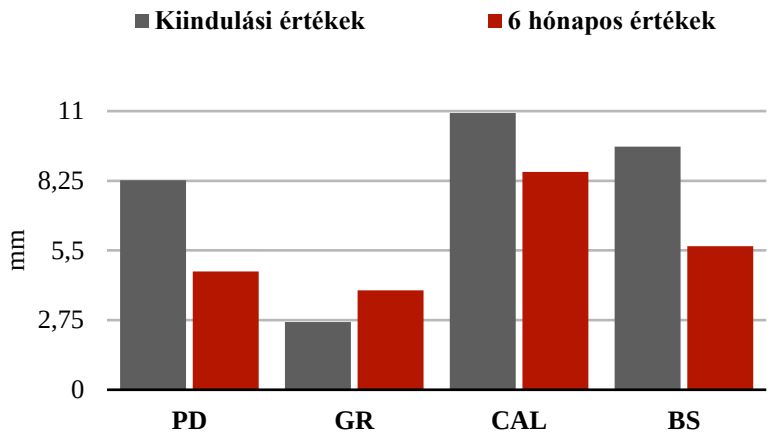

5. ábra. Csoporton belüli változások - teszt csoport (A-PRF+)

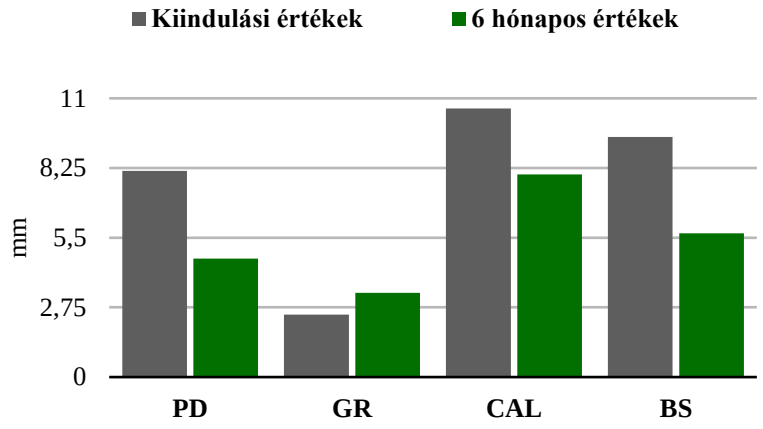

6. ábra. Csoporton belüli változások - kontroll csoport (EMD)

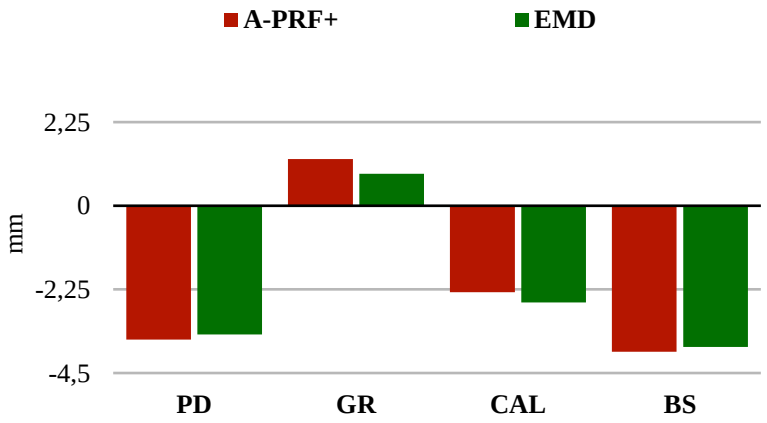

7. ábra. Teszt és kontroll csoport összehasonlítása 6 hónappal a műtétet követően

4.2. 1 éves eredmények kiértékelése

A kiindulási klinikai paraméterekhez képest 1 év elteltével az átlagos szondázási mélység (PD) mindkét csoportban szignifikánsan csökkent (p <0,001). Az átlagos PD érték 3,8±1,85 mm-el csökkent a teszt csoport esetében, és hasonló értéket regisztráltunk a kontroll csoportban is (3,8±1,61 mm). Statisztikailag szignifikáns különbség a csoportok között egy év után sem volt tapasztalható. (5. táblázat)

Az első év végére az ínyrecesszió (GR) átlagosan 1,46±1,5mm-el nőtt a teszt csoportban, míg a kontroll csoport esetében az érték 0,33±1,44 mm-el nőtt. Megfigyelhető, hogy a kontroll csoport esetében az ínyvisszahúzódás mértéke kisebb volt, illetve a féléves értékekhez képest 12 hónap elteltével további csökkenést mutatott, míg a teszt csoport esetében a kiindulási értékekhez képest a 12 hónappal később regisztrált érték szignifikáns növekedést mutat, így a két csoport között statisztikailag szignifikáns különbség alakult ki. (5. táblázat)

A klinikai tapadási nívó (CAL) 2,6±2,84 mm-el növekedett az A-PRF+-ban részesült csoport esetében, míg az EMD-t alkalmazott csoportban 3,46±1,59 mm-el. Mindkét csoportban a CAL szignifikánsan javult a kiindulási értékekhez képest, de a két csoport eredményei között nem mutatható ki szignifikáns különbség. (5. táblázat)

Egy év elteltével az átlagos transzgingiválís szondázási érték (BS) 4,33±2,31 mm-el változott a teszt csoport esetében, míg 4,46±1,64 mm-el a kontroll csoport esetében. A kiindulási paraméterekhez képest az átlagos BS érték csökkenése szignifikáns volt (p <0,001), de a csoportok között nem tapasztaltunk szignifikáns eltérést egy év elteltével, az alkalmazott anyagokkal hasonló eredményeket értünk el. (5. táblázat)

A csoporton belüli és csoportok közötti 1 éves változásokat minden vizsgált paraméter tekintetében diagramon szemléltetjük. (8.-10. ábra)

5. táblázat. A csoporton belüli és csoportok közötti összehasonlítás eredményei

	Kiindulási	1 éves	p	Delta	p
PD					
A-PRF+	8,27±1,58	4,46±1,24	p < 0,000***	-3,8±1,85	s.
EMD	8,13±1,60	4,33±0,72	p < 0,000***	-3,8±1,61	s.
		p = 0,926 (n.s.)			
GR					
A-PRF+	2,67±1,88	4,13±2,64	p < 0,0021**	1,46±1,5	s.
EMD	2,47±1,46	2,8±1,65	p < 0,3875	0,33±1,44	n.s.
		p = 0,018 (s.*)			
CAL					
A-PRF+	10,93±2,79	8,33±3,49	p < 0,0033**	-2,6±2,84	s.
EMD	10,60±1,76	7,13±2,06	p < 0,0000***	-3,46±1,59	s.
		p = 0,262 (n.s.)			
BS					
A-PRF+	9,60±1,68	5,26±1,38	p < 0,0000***	-4,33±2,31	s.
EMD	9,47±1,68	5,00±0,65	p < 0,0000***	-4,46±1,64	s.
		p = 0,594 (n.s.)			

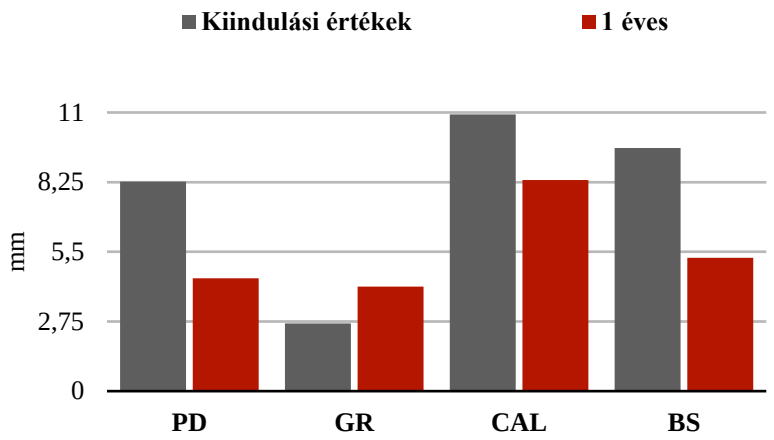

8. ábra. Csoporton belüli változások - teszt csoport (A-PRF+)

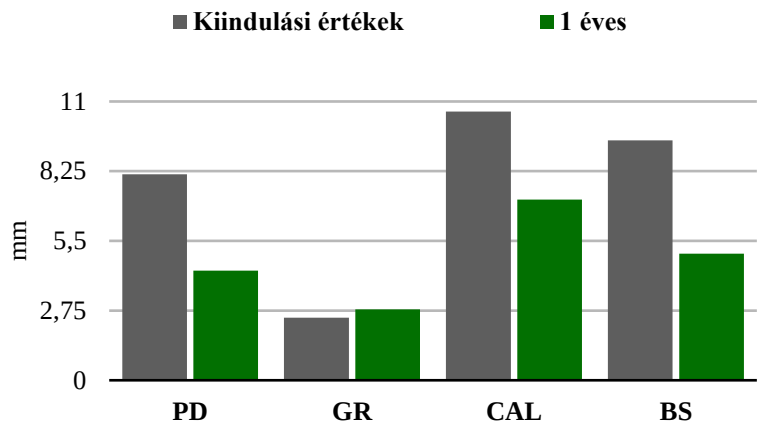

9. ábra. Csoporton belüli változások - kontroll csoport (EMD)

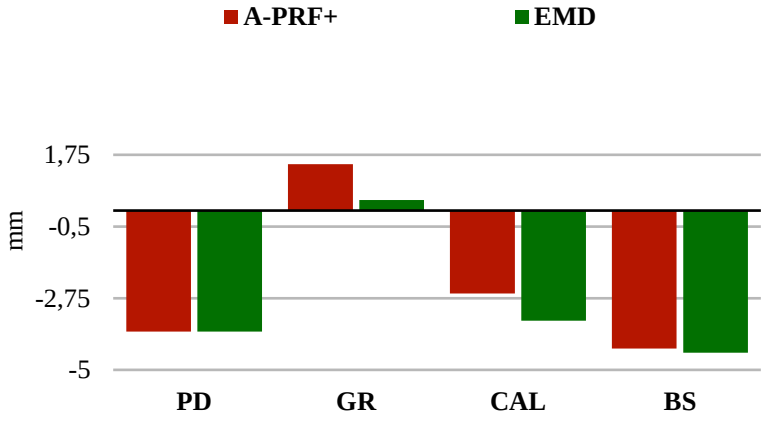

10. ábra. Teszt és kontroll csoport összehasonlítása 1 évvel a műtétet követően

4.3. Hat hónapos és 1 éves eredmények összehasonlítása

A sebészi beavatkozást követően a vizsgált paraméterek tekintetében mindkét csoporton belül, 6 hónap és 1 év elteltével, hasonló értékek tapasztalhatóak.
Megfigyelhető a szondázási mélység (PD) további, de nem szignifikáns csökkenése a 6-12 hónap között. (6. táblázat)
Az ínyrecesszió mértéke a teszt csoport esetében némi növekedést (+0,2±1,32), míg a kontroll csoport esetében enyhe csökkenést mutat (-0,53±0,74mm), így egy év elteltével a két csoport között szignifikáns különbség alakult ki. (6. táblázat)
A klinikai tapadási nívó (CAL) tekintetében mind a teszt, mind a kontroll csoport esetében további javulás tapasztalható, azonban a 6 hónapos értékekhez képest a kontroll csoportban a változás szignifikánsnak mutatkozik. (6. táblázat)
A második félév során az átlagos transzgingiválís tapadási nívó (BS) további csökkenése tapasztalható, a teszt csoportban 0,41±0,91 mm-el, míg a kontroll csoportban 0,67±0,81 mm-el redukálódott az érték. A 6 hónapos értékekhez viszonyítva a változás mértéke nem szignifikáns. (6. táblázat)
Az alkalmazott két anyag (A-PRF+ és EMD) a műtéti beavatkozást követő második félévben is hasonló hatást mutatott, azonban a vizsgált paraméterekben bekövetkezett változások mértéke elmarad az első félév során tapasztalható változások mértékétől. (11.-12. ábra)

6. táblázat. Teszt és kontroll csoport eredményeinek összehasonlítása a műtétet követően 6 hónappal és 1 évvel

	6 hónap	1 év	Delta	p
PD				
A-PRF+	4,67±0,62	4,46±1,24	-0,2±0,86	p = 0,384 (n.s.)
EMD	4,67±0,62	4,33±0,72	-0,33±0,62	p = 0,055 (n.s.)
GR				
A-PRF+	3,93±2,73	4,13±2,64	0,2±1,32	p = 0,566 (n.s.)
EMD	3,33±1,58	2,8±1,65	-0,53±0,74	p = 0,014* (s.)
CAL				
A-PRF+	8,6±2,56	8,33±3,49	-0,26±2,12	p = 0,633 (n.s.)
EMD	8,00±1,77	7,13±2,06	-0,87±0,64	p = 0,001*** (s.)
BS				
A-PRF+	5,66±0,89	5,26±1,38	-0,41±0,91	p = 0,186 (n.s.)
EMD	5,66±0,81	5,00±0,65	-0,67±0,81	p = 0,106 (n.s.)

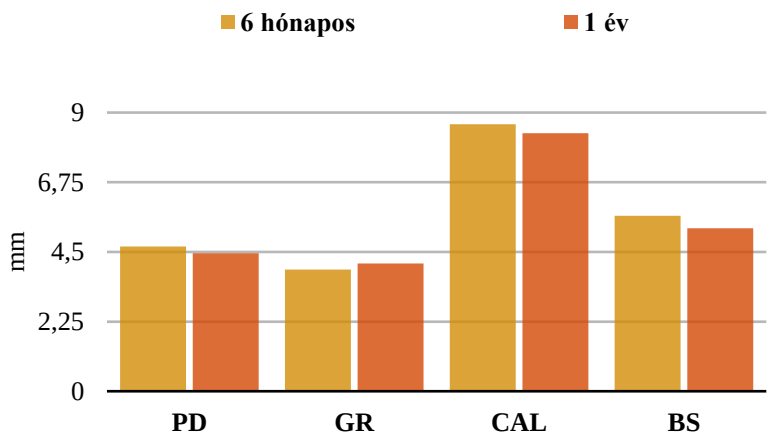

11. ábra. Csoporton belüli változások - teszt csoport (A-PRF+)

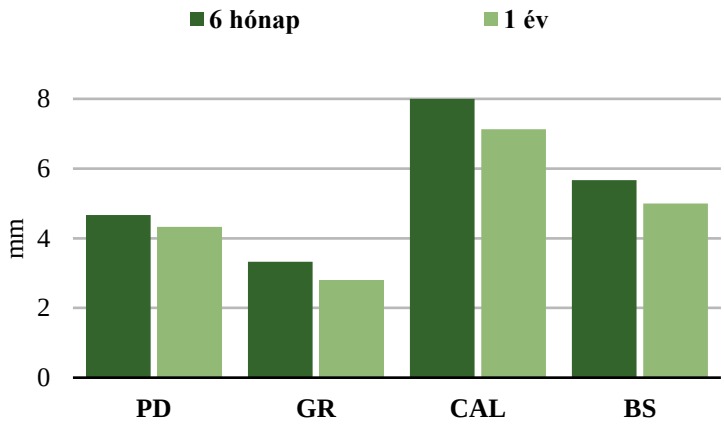

12. ábra. Csoporton belüli változások - kontroll csoport (EMD)

5. Megbeszélés

A sebgyógyulási folyamatok jobb megértéséhez hozzájárult a sejt- és molekuláris biológia fejlődése. Bizonyított, hogy a polipeptid eredetű növekedési faktorok képesek kemotaxissal, a sejtek differenciálódásával és proliferációjával, illetve a mátrixszintézis szabályozásával a sebgyógyulást, valamint a szöveti regenerációt támogatni (Sculean, 2010). A fejlődő sebészi technikák és az alkalmazott anyagok számának bővülése dacára a teljes és kiszámítható parodontális regeneráció továbbra is kihívást jelent a parodontológusok számára.

A parodontális regeneráció elősegítésének érdekében a biológiai ágensek iránti érdeklődés jelentősen megnőtt az elmúlt évtizedekben. A kilencvenes évek második felében a gyökércement kialakulásának és fejlődésének jobb megértése vezetett a biológiai morfogenikus anyagok, azon belül a zománc-mátrix derivátumok (EMD) parodontális alkalmazásához, felhasználva az EMD-ben található fehérjék, főként amelogeninek biomimetikus hatását (Gestrelius et al., 1997).

Az autológ növekedési faktorok és a humán rekombináns növekedési és differenciációs faktorok tanulmányozása a kémiai-biológiai faktorok parodontológiai alkalmazását tette lehetővé (Platelet Rich Plasma, PRP; Platelet Rich Gel, PRG; Platelet Rich Fibrin, PRF; Recombinant Growth Factors, rGF's) (Choukroun et al., 2001, Camargo et al., 2002, Okuda et al., 2005, Dőri et al., 2007).

Az autológ, növekedési faktorokban gazdag vérlemezke koncentrátumok előállítása friss vénás vér centrifugálása révén valósul meg. Első generációjukat a PRP képviseli, a vérben található vérlemezke szám 3-4-szeresét (388%) tartalmazó készítmény (Marx et al., 1998), mely parodontális csontdefektusok gyógyulására gyakorolt pozitív hatását az oszteoblasztokra gyakorolt proliferatív és differenciációs, illetve angiogenetikus hatásának köszönheti (Werther et al., 2002). Az elmúlt évtizedekben széleskörűen alkalmazták a PRP-t graftokkal illetve regenerációt segítő anyagokkal, barrier membránokkal kombinálva vertikális csontdefektusok regeneratív célzatú sebészi ellátására (Hanna et al., 2004, Camargo et al., 2009, Dőri et al., 2007, Dőri et al., 2009). A vizsgálatok ambivalens eredményei alapján feltételezhető, hogy a megállapítások

hátterében a PRP technikaszenzitív előállítási módja, valamint a preparálása során alkalmazott antikoagulánsok állhatnak (Aizawa et al., 2020).

A vérlemezkében gazdag plazma (PRP) használata a trombocita koncentrátumból felszabaduló növekedési faktorok gyógyulásra és szövetregenerációra kifejtett hatására alapoz (Marx, 1998, Marx et al., 2004, Hanna et al., 2004, Dőri et al., 2009). A sebgyógyulás elősegítésének érdekében, a felszabaduló növekedési faktorok (GF's) hatásának felerősítése nagy jelentőséggel bír, mivel képes a csontléziók gyógyulását, valamint a parodontális regenerációt befolyásolni. Ennek legegyszerűbb módja a sebgyógyulási folyamat általános elindítóinak, a vérlemezke eredetű növekedési faktorok lokális kibocsátásának aktiválása. Több mint két évtizede dolgozták ki a trombocita koncentrátumok (vérlemezkében gazdag plazma - PRP) intraorális alkalmazásának módszerét (Marx, 1998, Marx et al., 2004). Állatkísérletek során béta-trikalciumfoszfáttal (Cerasorb) való kombinációja hisztológiailag is kimutatható változást eredményezett mandibuláris premolárisok extrakcióját követően (Suba et al., 2004). Posztoperatív 6 héttel készült szövettani vizsgálatok megállapították, hogy a teszt csoportban (Cerasorb + PRP) szignifikánsan magasabb a képződött új alveoláris csont aránya a kontroll csoporthoz (Cerasorb) képest. 12 héttel a sebészi beavatkozást követően szintén a teszt csoportban mutatható ki nagyobb arányban új csontképződés, azonban 24 hét elteltével a csontosodás mértéke mindkét csoportban hasonló. A hisztomorfológiai vizsgálat igazolta a PRP potencírozó hatását a sebgyógyulás korai fázisában. Xenograftokkal való kombinálása azonban további potencírozó hatást nem eredményezett sinus eleváció során (Pocaterra et al., 2016), így a graftok gyógyulást befolyásoló hatásának kérdése mellett felmerül a PRP adjuvásként alkalmazott hatékonyságának kérdése is. Parodontális defektusok ellátásához folyékony halmazállapota vivőanyaggal való kombinálást igényelt. Autológ biológiai mediátorok xenogén anyaggal való kombinálásának elkerülése végett a PRP további módosítása vezetett a trombocita koncentrátumok gél állagúvá alakításához (PRG), ezáltal lehetségessé vált parodontális defektusokba történő direkt applikációjuk vivőanyag nélkül (Dőri et al., 2013, Dőri et al., 2015). A klinikai tanulmány parodontális vertikális csontdefektusok gyógyulását értékelte PRG vagy EMD-vel való kezelést követően. A vizsgálat minden résztvevőjénél, posztoperatív egy évvel, szignifikáns szondázási mélység csökkenés és klinikai tapadásszint növekedést tapasztaltak. A hosszútávú, három évvel későbbi kiértékelés az elért eredmények

stabilitását igazolta (Dőri et al., 2015). Nemrég publikált retrospektív esetsorozatunkban megállapítottuk, hogy PRG, illetve EMD-vel kezelt intraosszeális parodontális defektusok tekintetében az elért klinikai eredmények mindkét vizsgált anyag esetében hosszabb távon is (7 év) fenntarthatóak voltak (Csifó-Nagy et al., 2021). Hét év elteltével a csoportonként 2-2 főt vizsgáltunk. Mind a teszt, mind a kontroll csoportba tartozó pácienseknél a PD értékek szignifikáns csökkenése mellett a tapadási nívó jelentős javulása tapasztalható. A regisztrált paraméterek összhangban vannak klinikai tanulmányunk során rögzített értékekkel. Jelen adatok értékes információt nyújtanak a regeneratív célzatú technikák hosszabb távú hatékonyságáról. PRG vagy EMD alkalmazásával megbízható klinikai eredményeket sikerült elérni (Csifó-Nagy et al., 2021).

Második generációs trombocita koncentrátumként nyilvántartott PRF a regeneratív célzatú medicina számos területén széles körben elfogadottá vált (O'Connell et al., 2008, Steenvoorde et al., 2008, Szentpeteri et al., 2020), beleértve a parodontális sebészetet is, ahol metaanalízisek alapján, több randomizált klinikai tanulmányban vizsgálták regeneratív potenciálját (Miron et al., 2021, Pepelassi & Deligiani, 2022). A centrifugálást követően képződő denz, leukocitákban gazdag preparátum bioorganikus fibrinmátrixa révén támogatja a sérült szövetek helyreállítását (Toffler et al., 2009). Egyre több tanulmány hívja fel a figyelmet a leukociták gyógyulásra és szöveti regenerációra gyakorolt pozitív hatására, valamint a fibrinháló minőségének fontosságára. Megállapították, hogy a PRF rendelkezik a leukociták infekciógátló és immunreguláló funkcióival is (Dohan et al., 2006), valamint nagy mennyiségű VEGF felszabadulás is jellemzi (Werther et al., 2002).

Az elmúlt években metaanalízis formájában összesítették azon publikációk eredményeit, melyek a PRF hatását vizsgálták többfalú intraosszeális parodontális defektusok kezelése során (Miron et al., 2021). Nyitott küret technikával összehasonlítva (OFD) 14 randomizált, kontrollált klinikai vizsgálat esetében figyelték meg a PRF potencírozó hatását. Alkalmazását követően átlagosan 8 hónap elteltével a szondázási mélység (PD) 1,3 mm-el csökkent, míg a tapadási nívó (CAL) átlagosan 1,5 mm-el növekedett (Dohan et al., Thorat et al., 2011, Sharma et al., 2011, Patel et al., 2017). Klinikai tanulmányunk során A-PRF+ alkalmazást követően már 6 hónap elteltével a szondázási mélység

csökkenése átlagosan 3,6±1,68 mm, a tapadási nívó (CAL) javulása pedig 2,33±1,58 mm. A metaanalízis adataihoz képest A-PRF+-al kedvezőbb eredményeket sikerült elérni. Csontgraftokkal összehasonlítva, öt vizsgálatból mindössze egy tanulmány igazolt statisztikailag szignifikánsan kedvezőbb eredményeket PRF esetében (Yajamanya et al., 2017), illetve szintén egy igazolt szignifikáns javulást csontpótló alkalmazását követően (Galav et al., 2016). A közölt adatokhoz képest, az általunk regisztrált klinikai szondázási érték A-PRF+ applikációt követően kedvezőbbnek bizonyult. A többi vizsgálat nem igazolt statisztikailag szignifikáns különbséget (Mathur et al., 2015, Chadwick et al., 2016, Miron et al., 2021). A klinikai eredmények további javításának érdekében, jövőbeni kutatások indokoltak a PRF különböző kis méretű biomolekulákkal (metformin, biszfoszfonátok, statinok) való kombinációjának értékelésére (Miron et al., 2021).

Pepelassi és Deligiani nemrég publikált szisztematikus irodalom-elemzése a vérlemezkében gazdag fibrin nemcsak nyitott küret technikával, hanem csontgraftal, zománc mátrix derivátumokkal és barrier membránokkal való alkalmazását is vizsgálta. 19 klinikai vizsgálat elemzését követően megállapították, hogy az L-PRF nyitott küret technikával, csontgraftal vagy barrier membránokkal való együttes alkalmazása statisztikailag szignifikáns PD csökkenést, klinikai tapadási nívó növekedést, valamint radiológiailag igazolható csontos telődést eredményezett. Az eredmények rövidtávú (9-12 hónap) megfigyelésen alapulnak. Habár az L-PRF kétségtelenül jól dokumentált vérlemezke koncentrátum, hatékonyságának megfelelő értékelésére további hosszabb távú vizsgálatok szükségesek (Pepelassi & Deligiani, 2022).

PRF és zománc mátrix derivátumok egy vizsgálaton belüli alkalmazására vonatkozóan kevés adat áll rendelkezésre. Egy klinikai CBCT vizsgálat összehasonlította a PRF és az EMD hatékonyságát az intraosszeális defektusok kezelésében, és az eredmények alapján mindkét anyag hatékonynak mutatkozott. 44 intraosszeális defektus vizsgálata során megállapították, hogy a posztoperatív szondázási mérték hasonlóan csökkent mindkét alkalmazott anyag esetében, míg a tapadásnyereség nagyobb mértékű volt az EMD-t alkalmazott csoportban. A defektusok telődésének tekintetében, zománc mátrix derivátummal szignifikánsan jobb (43,07±12,21%) eredményt értek el, míg PRF esetében ez az érték 32,41±14,61% volt. (Gupta et al., 2014). Klinikai tanulmányunkban már 6 hónappal a sebészi beavatkozást követően radiológiailag megfigyelhető a defektusok telődése (14. és 16. ábra).

Egy randomizált klinikai vizsgálat szerint a PRF zománc mátrix derivátummal történő kombinációja nem eredményezett szignifikáns különbséget a teszt és a kontroll (EMD) csoportok között. A teszt (EMD+PRF) csoport esetében a posztoperatív szondázási érték 4±1,38 mm-el, míg a kontroll (EMD) csoport esetében 3,88±1,26 mm-el csökkent. A klinikai tapadási nívó 3,42±1,28 mm-el nőtt a teszt csoportban, és 3,29±1,3 mm-el a kontroll csoportban. Így a PRF-nek további potencírozó hatása nem volt az EMD-re nézve intraosszeális defektusok sebészi ellátása során (Aydemir et al., 2016). A közölt posztoperatív értékek vizsgálatunk során rögzített paraméterekhez hasonlóak. Hat hónappal a sebészi beavatkozást követően, a klinikai szondázási mélység teszt csoportunkban (A-PRF+) 3,6±1,68 mm-el, míg kontroll csoportunkban (EMD) 3,46±1,30 mm-el csökkent.

Két vizsgálat eredményei alapján PRF csont allograftal való együttes alkalmazásakor statisztikailag szignifikáns szondázási mélység csökkenés, klinikai tapadási nívó növekedés érhető el a csak csontgraftot alkalmazó kontroll csoporthoz képest (Agarwal et al., 2016, Bansal & Bharti, 2013). A jelenséget az autológ PRF jelentős növekedési faktor tartalma magyarázhatja. Továbbá a leukociták emelkedett koncentrációja antimikrobiális hatásuknak köszönhetően lokálisan közvetlen hatást gyakorolhat a parodontális defektusokra, pozitívan befolyásolva a szervezet parodontopatogén baktériumok elleni küzdelmét (Castro et al., 2019). Nemrég kimutatták, hogy a vérlemezkében gazdag fibrin képes az M2 makrofág-polarizációnak kedvezni, ezáltal csökkentve a szöveti gyulladást (Zhang et al., 2020).

Az említett klinikai vizsgálatok mind azt mutatták, hogy a PRF alkalmazása statisztikailag szignifikáns CAL nyereséghez és PD csökkenéshez vezet, hasonlóképpen tapasztaltuk ezt A-PRF+ applikációt követően, klinikai tanulmányunkban. Habár az elért eredmények parodontális regeneráció irányába mutatnak, fontos kiemelni, hogy még nem állnak rendelkezésre szövettani vizsgálatok.

Igazolt, hogy a PRF biológiai előnyeit számos sejttípus osztódására és differenciálódására gyakorolt hatásával fejti ki (Miron, 2017). Az elérhető szakirodalom alapján úgy tűnik, hogy a PRF a lágyrészek regenerációját hatékonyabban képes befolyásolni a keményszövetekéhez képest (Miron et al., 2017). A szisztematikus irodalom-elemzés alapján, in vitro vizsgálatok a PRF endotél sejtek proliferációját, angiogenézist befolyásoló pozitív szerepét hangsúlyozzák. 31 klinikai vizsgálat, többek között

extrakciós és palatinális sebek, ínyrecesszió kezelése révén igazolta a PRF lágyrészek gyógyulására gyakorolt potencírozó hatását.

A PRF háromdimenziós mátrixa alkalmas kisméretű biomolekulák hosszú távú szállítására, így a jövőben akár terápiás gyógyszeradagoló rendszerként is használható lehet (Miron et al., 2018). Az antibiotikumok egyéni potencírozó hatásának megállapításához több klinikai vizsgálat elvégzése indokolt.

Egy nemrég megjelent publikáció az A-PRF biokarrier funkciójára hívja fel a figyelmet. 24 oszteonekrózisban szenvedő páciens bevonásával ampicillin/sulbactam plazma, illetve A-PRF-ben előforduló koncentrációját vizsgálták. Tíz perccel az ampicillin/sulbactam intravénás applikációját követően A-PRF preparálás történt. Az eredmények alapján a vérlemezke koncentrátum nagymértékben tartalmazott antibiotikumot, melynek koncentrációja összehasonlítható volt a plazmában lévő ampicillin/sulbactam koncentrációjával. A-PRF megbízható biológiai hordozónak tűnik, szisztémásan alkalmazott antibiotikumokkal további lokális antimikrobiális hatást érhető el, így a sebgyógyulási zavarok aránya csökkenthető (Straub et al., 2022).

A sebgyógyulás során a koagulum képződése önmagában is fontos szerepet játszik az intraosszeális defektusok kezelésében, ahol a helyfenntartás kiemelt fontosságú (Wang & Boyapati 2006). A PRF alkalmazása során elsősorban biokompatibilis mátrixként működik, tulajdonságai lehetővé teszik direkt applikációját a parodontális defektusba, elősegítve a fogágy szöveteinek gyógyulását. Jövendőbeli vizsgálatok indokoltak annak megállapításához, hogy a PRF alkalmazása során pontosan milyen tényezők (sejtek/ leukociták, növekedési faktorok vagy fibrinmátrix) játszanak szerepet a parodontális szövetek regenerációjának felgyorsításában,

A parodontális sebgyógyulás során a koagulum hosszútávú stabilitása kulcsfontosságú. A PRF sebgyógyulást befolyásoló pozitív tulajdonságainak köszönhetően biokompatibilis mátrixként segíti a posztoperatív gyógyulást, így egyre népszerűbb a parodontális sebészi beavatkozások körében. Mivel az alkalmazott sebészi technika és lebenyképzés módja is befolyásoló hatással bír, további vizsgálatok indokoltak az optimális terápiás lehetőség kidolgozásához (Miron et al., 2020). A legújabb, EFP (European Federation of Periodontology) által is elfogadott terápiás irányelvek szerint, parodontális intraosszeális defektusok kezelésére EMD vagy felszívódó membrán papillaprezervációs lebennyel való kombinációja javasolt (Nibali et al., 2020). A 79

klinikai vizsgálatot magába foglaló szisztematikus irodalom-elemzés alapján, EMD illetve barrier anyagot alkalmazó sebészi technikák révén szignifikáns klinikai szondázási mélység csökkenést, valamint szignifikáns tapadási nívó növekedést lehet elérni nyitott küret technikához képest.

A vérlemezkében gazdag fibrin (PRF) előállítási protokolljának módosítása, az alkalmazott centrifugálási erő (RCF) 208 g-ra való csökkentésével, egy kedvezőbbnek tűnő eljárást eredményezett. A PRF-hez képest az A-PRF alvadék kevésbé denz struktúrát mutat nagyobb interfibrózus térrel, ahol a sejteket, különösen a vérlemezkéket, egyenletes eloszlás jellemezte az egész alvadékban. Továbbá, az A-PRF hisztológiai elemzése szignifikánsan magasabb számú neutrofil granulocität is igazolt (Ghanati et al., 2014).

A centrifugálási protokoll módosítása egy még kedvezőbbnek tűnő tulajdonságokkal rendelkező, Advanced PRF Plus-ként (A-PRF +) nyilvántartott vérlemezke koncentrátumot eredményezett (Fujioka-Kobayashi et al., 2017).

A korábbi megfigyeléseket támasztja alá egy nemrég publikált, összehasonlító vizsgálat, mely A-PRF+ hatását értékelte intraosszeális defektusok gyógyulását illetően, nyitott küret technikával szemben (Abdulrahman et al., 2022). A 22 páciens bevonásával végzett klinikai vizsgálat során a teszt csoportban nyitott küret technikát és A-PRF+-t alkalmaztak, míg a kontroll csoport csak nyitott küretben részesült. A sebészi beavatkozást követően az eredményeket 3, 6 és 9 hónap elteltével rögzítették. A klinikai szondázási mélység csökkenése, valamint a tapadási nívó növekedése szignifikáns volt a teszt csoportban a kontroll csoporthoz képest. A PD csökkenés mértéke a klinikai vizsgálatunk során rögzített értékekhez, valamint a nemrég publikált esetsorozatunknál (Csifó-Nagy et al., 2022) tapasztalt szondázási mélység csökkenéséhez is hasonló volt (6 hónap – 3,64±1,12 mm, 9-hónap – 3,73±1,19 mm). A tapadási nívó (CAL) javulásának mértéke (6 hónap - 3,36 ± 1,12 mm a teszt csoportban, 2,36 ± 0,81 mm a kontroll csoportban) eltér a klinikai tanulmányunk során tapasztalt tapadásnyeresség mértékétől. Kontroll csoportunk (EMD) esetében jelentősebb tapadási nívó növekedést tapasztaltunk 1 évvel a sebészi beavatkozást követően (3,46±1,59 mm), míg a teszt csoport (A-PRF+) esetében alacsonyabbat (2,6±2,84 mm). A tapasztalt különbség hátterében az eltérő kiindulási GR értékek állhatnak.

Klinikai tanulmányunk eredményei mind a teszt, mind a kontroll csoport esetében, a sebészi beavatkozást követő 6 hónap majd 1 év elteltével egyértelműen jelzik a vizsgált

paraméterek (PD, CAL, BS) szignifikáns javulását. A teszt és kontroll csoportban alkalmazott anyagok esetében sem az első hat hónapban, sem egy évet követően nem tapasztaltunk mellékhatásokat, illetve allergiás reakciót sem figyeltünk meg.

A sebészi beavatko zás és gyulladás megszűnésének eredményeként az ínyrecesszió mértéke mindkét csoportban szignifikánsan magasabb lett a kiindulási értékhez képest. Ugyanakkor a klinikai szondázási mélység jelentős csökkenése a klinikai tapadási szint szignifikáns javulását eredményezte. A transzgingiválís szondázási értékek (BS) számottevő javulása mellett a „long-cone" technikával készített intraorális radiológiai felvételek csontos telődést mutatnak. (14. és 16. ábra) A gyógyulás kiértékelésekor azonban tekintettel kell lennünk arra is, hogy a lágyszövetekhez képest a keményszövetek képződéséhez és éréséhez hosszabb időre van szükség, és egyénenként akár jelentős eltérés is megfigyelhető. Tapasztalataink szerint az új érett, mineralizálódó csontszövet radiológiai detektálásához gyakran legalább egy év szükséges (Csifó-Nagy et al., 2022). (13., 15. ábra)

A műtétet követő első 6 hónapban nem mutatható ki szignifikáns különbség a teszt és a kontroll csoport között, mindkét anyag esetében az elért eredmények hasonlónak bizonyultak. Az ínyrecesszió mértéke alacsonyabb a kontroll csoport esetében (Csifó-Nagy et al., 2021).

A parodontális műtétek után megfigyelt ínyvisszahúzódás oka nem feltétlenül függ az alkalmazott módszertől (Deschner et al., 2009). Az íny fenotípusa azonban jelentősen befolyásolhatja a kialakuló recesszió mértékét (Rasperini et al., 2020). Miller I. és II. típusú ínyrecessziók koronálisan elcsúsztatott lebennyel való kezelését követően szignifikánsan jobb klinikai és esztétikai eredményeket értek el vastagabb fenotípus esetében. 6 hónappal a sebészi beavatkozást követően, a vékony fenotípus esetében jelentősen alacsonyabb volt a gyökérfelszín fedettség a vastagabb fenotípushoz képest (Rasperini et al., 2020). Klinikai tanulmányunkban, az ínyrecesszió tekintetében a csoportok között tapasztalt különbség hátterében a gingiválís fenotípus befolyásoló hatása is állhat.

A vizsgált paraméterek (PD, CAL, BS) tekintetében a 12 hónapos eredmények további javulást mutattak. A kiinduláskor rögzített értékekhez képest a szondázási mélység mindkét csoport esetében azonos mértékben csökkent. (5. táblázat, 8. - 10. ábra)

Egy év elteltével az ínyrecesszió mértéke a teszt csoport esetében enyhe növekedést mutat, míg a kontroll csoport esetében csökkenést tapasztaltunk. A második félév során a kontroll csoportban bekövetkezett ínyrecesszió csökkenés mértéke szignifikánsnak mutatkozik a teszt csoporthoz képest. Érdemes megjegyezni, hogy a vizsgált beteganyag kiindulási GR értéke (teszt csoport: 2,67±1,88 mm, kontroll csoport: 2,47±1,46 mm) más klinikai vizsgálathoz képest magasabb. Abdulrahman és társai A-PRF+-al végzett vizsgálatuk során alacsonyabb posztoperatív GR értékeket figyeltek meg, azonban a kiindulási GR értékek is jóval alacsonyabbak voltak (teszt: 0,55±0,52 mm, kontroll: 1,36±1,36 mm, Abdulrahman et al., 2022).

Mivel az ínyvisszahúzódás mértéke befolyásolja a klinikai tapadási nívó értékét, így a CAL változása egy év után az EMD-vel kezelt csoportban szignifikáns. Jelen adatok kiértékelésekor azonban tekintettel kell lennünk arra, hogy ezek korlátozott számú megfigyelésen alapuló eredmények. Posztoperatív ínyvisszahúzódás mértéke EMD applikációt követően irodalmi adatok alapján csekély, viszont GTR esetében átlagosan 0,4 mm-el nagyobb ínyrecesszió növekedés tapasztalható EMD-hez képest mely klinikailag nem tekinthető szignifikánsnak (Esposito et al., 2005). Csontgraftokkal összehasonlítva, EMD esetében egy vizsgálat igazolt statisztikailag szignifikáns ínyrecesszió növekedést, mely a kiindulási értékekhez képest 1,6 mm-el növekedett. (Esposito et al., 2009) A jelenség hátterében a csontgraftok térfenntartó tulajdonsága állhat.

A transzgingiválís csontnívó változása mindkét csoport esetében hasonló mértékben változott 12 hónap elteltével. A csökkenés dimanikája az első félévben jelentősebb volt, mint a második félév során. Azonban az értékek további javulása arra utalhat, hogy az intraosszeális defektusok telődése az első hat hónapot követően is folytatódik, a parodontális keményszövetek érése, mineralizációja hosszabb időt igényel. Radiológiai megfigyeléseink is ezt támasztják alá, az intraosszeális defektusok első hat hónapban bekövetkezett csontos telődése a második félév végére denzebb, érettebb struktúrát mutat mindkét vizsgálat csoportban. (14., 16. ábra)

Mindkét terápiás lehetőség további klinikai előnye, nemcsak az intraosszeális defektusok kezelése, hanem a klinikai szondázási mélység jelentős csökkenése is, mely hosszútávon hozzájárul a megfelelő egyéni mechanikai plakk-kontroll fenntartásához. A gyógyulást követően nyugalomba került parodontális szövetekben kialakult egyensúlyi állapot olyan

stabil körülményeket teremthet, mely megfelelő egyéni plakk-kontroll és rendszeres parodontális fenntartó terápia mellett hosszú ideig fenntartható. Ezáltal a kezelt és gyógyult fogágy funkciója és gyulladásmentes állapota hosszútávon megőrizhető (Lindhe & Nyman, 1984).

In vitro vizsgálatok alapján, az EMD befolyásolhatja a parodontális sebgyógyulást a növekedési faktorok felszabadulására gyakorolt közvetett stimuláló hatása révén, és gátolhatja vagy legalábbis késleltetheti a hám apikális irányba történő növekedését (Van de Pauw et al., 2000).

A zománc mátrix derivátumok bevezetése óta több mint két évtized telt el, azóta is a parodontális regeneratív célzatú sebészi beavatkozások egyik legkedveltebb és kétségtelenül jól dokumentált eszköze, azonban úgy tűnik, hogy anatómiai tényezők, mint például a csontdefektus konfigurációja, befolyásoló hatással bírnak az EMD parodontális gyógyulásra gyakorolt szerepére (Miron et al., 2016). Sebgyógyulásra gyakorlat pozitív hatásról számolt be EMD esetében több vizsgálat is (Wennström &Lindhe, 2002, Tonetti et al., 2004). Orális mukóza gyógyulást serkentő, illetve kollagénrostképző és angiogenetikus hatását igazolták patkánymodellen. EMD applikációt követően szignifikánsan emelkedett TGF-béta, VEGF expressziót detektáltak, mely kollagén képző és angiogén hatást eredményezett (Maymon-Gil et al., 2016).

A kontrollcsoportban elért eredmények összhangban vannak más kontrollált klinikai vizsgálatok eredményeivel, amelyek hosszú távon is bizonyították, hogy az intraosszeális defektusok EMD-vel történő kezelése szignifikánsan nagyobb CAL nyereséget és PD-csökkenést eredményezhet (Seshima et al., 2017), ráadásul hosszabb követési időszak alatt egyetlen kezelt fog sem szorult extrakcióra (Sculean et al., 2007). Retrospektív esetsorozatukban, 5 év elteltével Nickles és munkatársai parodontális vertikális csontléziók zománc-mátrix derivátumokkal történt ellátását követően, szintén kedvező és hosszútávon megőrizhető eredményekről számolnak be (Nickles et al., 2017). Hosszabb távú követéses vizsgálat, 22 páciens esetében, egy évtizedet követően is fenntartható eredményeket igazolt intraosszeális defektusok EMD és csontgraft kombinációjával történt ellátását követően (Dőri et al., 2013).

Az újgenerációs vérlemezkében gazdag fibrinnel (A-PRF+) elért klinikai eredményeink az ismertetett szakirodalom alapján a hagyományos PRF-el elért eredményekhez hasonlónak tűnnek. A bemutatott eredmények értelmezése során azonban szem előtt kell

tartani, hogy jelenleg nem állnak rendelkezésre olyan adatok, amelyek az intraosszeális defektusok kezelését értékelnék A-PRF+ és EMD alkalmazását követően, így közvetlen összehasonlítás más vizsgálatokkal nem lehetséges. A rendelkezésre álló szakirodalom alapján a parodontális vertikális csontdefektusok ellátására A-PRF+ és annak injektálható formáját (iPRF+) valamint nanohidroxiapatit kombinációját alkalmazták, megfigyelések alapján a csak nanohidroxiapatitot alkalmazó kontrollcsoporthoz képest, 6 hónap elteltével szignifikánsan jobb klinikai és radiológiai eredményeket értek el (Mallappa et al., 2022). A-PRF+ valamint hidroxi-apatit és β-trikalcium foszfát keveréket tartalmazó alloplasztikus anyaggal történő kombinációja ígéretesnek tűnik az alveolus és gerincprezervációs eljárások során (Yewale et al., 2021). A sebészi beavatkozást követően szignifikánsan alacsonyabb volt a posztoperatív duzzanat és fájdalom mértéke az A-PRF+-ban részesült páciensek körében. Periapikális léziók sebészi ellátásakor, A-PRF+ alkalmazását követően csökkent a posztoperatív panaszok mértéke, újabb alkalmazási lehetőséget igazolva (Soto-Peñaloza et al., 2020). Egy nemrég megjelent vizsgálat szerint, azonban az A-PRF+ applikációja nem jelentett további klinikai előnyt felső bölcsességfogak eltávolítását követően. CBCT felvételek alapján, 1 héttel az extrakciót követően a teszt csoportban az alveolusok magasabb denzitást mutattak, azonban 90 nap elteltével már nem volt különbség a csoportok között (Pereira et al., 2022) A lebenypreparálás módja, valamint az alkalmazott sutura technika is fontos tényező, hiszen a lebeny nem megfelelő stabilitása befolyásolja a sebgyógyulást. Ennek következtében a hámsejtek apikális irányú vándorlása hosszú hámtapadást eredményez, korlátozva a parodontális szövetek regenerációját. A jövőben érdemes lenne vizsgálni parodontális intraosszeális defektusok papillaprezervációs illetve minimálinvazív lebenyes feltárását és A-PRF+-al történő ellátását.

Az elért eredmények értelmezésénél figyelembe kell venni azt a tényt is, hogy a vizsgálati terv kétkaros volt, és nem tartalmazott kontrollcsoportot a közvetlen összehasonlításhoz. Ez a vizsgálat szempontjából korlátozó tényező lehet, hiszen egyes intraosszeális parodontális defektusok biológiai mediátorok nélkül is mutathatnak csontos telődést (Cortellini et al., 2009). Azonban vizsgálatunk célját két hasonló halmazállapotú anyag összehasonlítása képezte, a teszt (A-PRF+) és a kontroll (EMD) csoportban alkalmazott anyagok hatékonyságát nyitott küret technikával (OFD) összehasonlítva már egyéb tanulmány is alátámasztotta (Sculean et al., 2007, Abdulrahman et al., 2022).

Irányított szövetregenerációs technika és csontgraftok alkalmazásával végzett parodontális intraosszeális defektusok kezelése során becslések szerint csoportonként körülbelül 30 fős mintaméret szükséges (Gunsolley et al., 1998). Gyakorlati szempontból összetett kérdés lehet ilyen nagy mintaszámot elérni egy monocentrikus randomizált, kontrollált klinikai vizsgálat során. Annak ellenére, hogy nagyobb számú intraosszeális parodontális defektus lenne javasolt gyógyulásuk értékeléséhez, klinikai tanulmányunk értékes információt nyújt az A-PRF+ parodontális sebészetben való alkalmazhatóságáról. Végül, úgy tűnik, hogy a PRF újabb generációját alkalmazó jelen vizsgálat új távlatokat nyitott a trombocita koncentrátumok parodontális gyógyulásra gyakorolt hatásának vizsgálatában, hatékonyságát érdemes tovább vizsgálni a hagyományos vérlemezkében gazdag fibrinhez (L-PRF) illetve A-PRF-hez képest. Eredményeink megerősítéséhez további hosszútávú, randomizált, nagyobb populációval rendelkező klinikai vizsgálatokra van szükség, lehetőség szerint a parodontális gyógyulás hisztológiai értékelésével együtt.

13. ábra. Intraosszeális defektus telődése A-PRF+ applikációt követően 6 hónappal, illetve 1 évvel - a) intraosszeális parodontális defektus intraoperatív képe, b) a preparált A-PRF+, c) A-PRF+ behelyezése a defektusba, d) posztoperatív 2 héttel, e) 1 évvel a műtétet követően, f) preoperatív állapot, g - h) 6 hónapos és 1 éves radiológiai kontroll

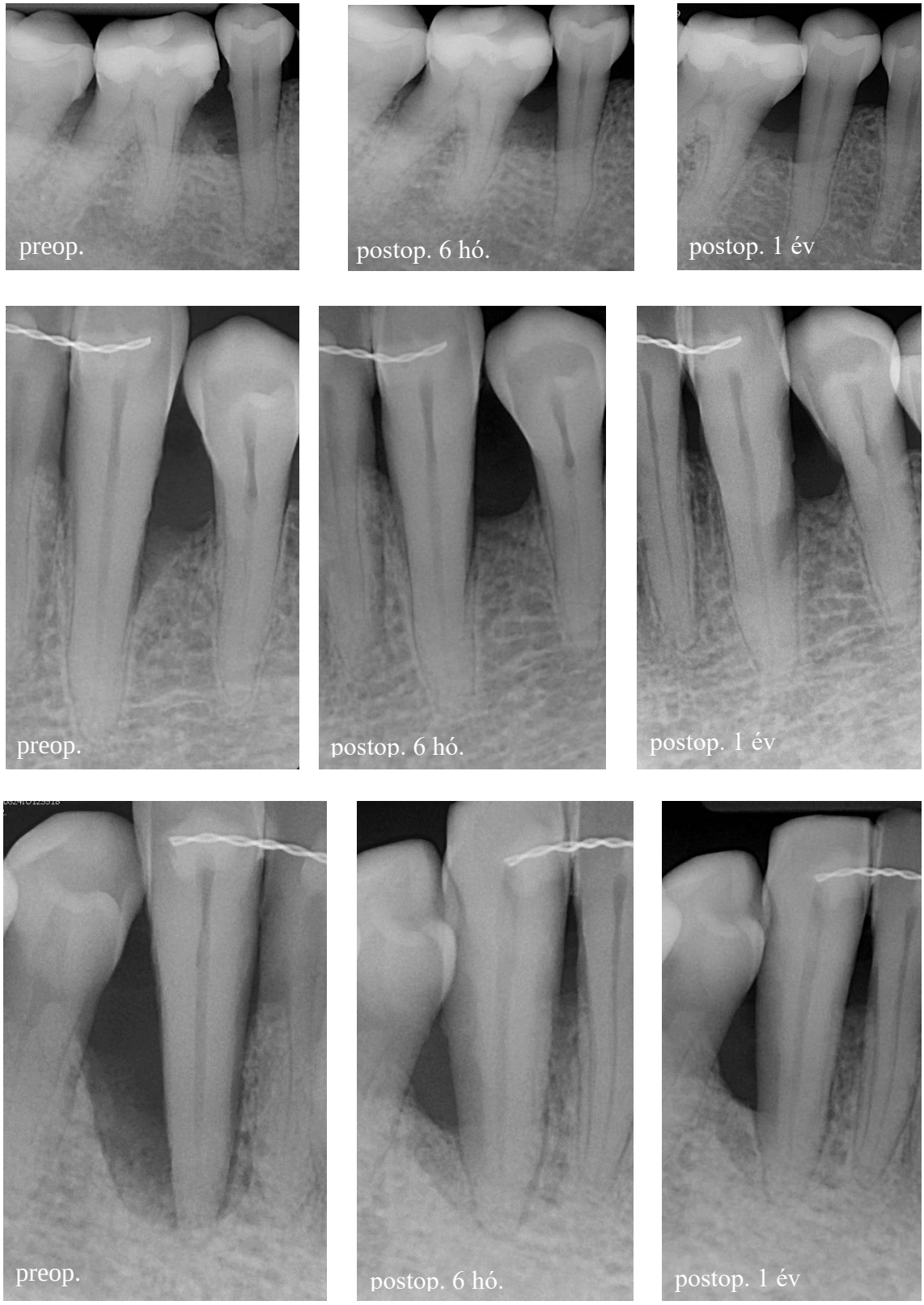

14. ábra. Intraosszeális defektusok telődése A-PRF+ applikációt követően 6 hónappal és 1 évvel

15. ábra. Intraosszeális defektus telődése EMD applikációt követően 6 hónappal, illetve 1 évvel – a) intraosszeális parodontális lézió intraoperatív képe, b) EMD applikációja, c) posztoperatív 2 héttel, d) 1 évvel a sebészi beavatkozást követően, e) preoperatív állapot, f – g) 6 hónapos és 1 éves radiológiai kontroll

16. ábra. Intraosszeális defektusok telődése EMD applikációt követően 6 hónappal és 1 évvel

6. Következtetések

A klinikai tanulmány eredményeinek megfelelően kijelenthető, hogy a parodontális vertikális csontdefektusok sebészi kezelése során alkalmazott új generációs vérlemezkében gazdag fibrin (A-PRF+), a zománc-mátrix származékokhoz (EMD) hasonlóan hatékonyan viselkedik a klinikai gyógyulást illetően.

Mindkét módszer alkalmazása a paraméterek szignifikáns javulását eredményezte és közel azonos eredményeket mutat, a teszt és a kontroll csoport között pedig nincs szignifikáns eltérés a hat hónapos eredmények alapján.

Az alkalmazott két anyag a műtéti beavatkozást követő második félévben is közel azonos hatást mutat.

További szondázási mélység csökkenés, és klinikai tapadási nívó javulás tapasztalható az intraosszeális defektusok további csontos telődése mellett. A fél- és egy éves eredmények között nincs szignifikáns különbség. A vizsgált paraméterek szignifikáns javulása már 6 hónap elteltével bekövetkezett, 1 év elteltével az értékek további, statisztikailag nem szignifikáns javulása jellemző.

Az újgenerációs vérlemezkében gazdag fibrinnel elért klinikai eredményeink az ismertetett irodalom alapján a hagyományos PRF-el elért eredményekhez hasonlóak.

A klinikai vizsgálat eredményei alapján megállapítható, hogy az A-PRF+ alternatívát képezhet a parodontális sebészetben alkalmazott xenogén eredetű biológiai mediátorokkal szemben.

Vizsgálataim, és azok eredményei alapján az alábbi új megállapítások tehetők:

1. A-PRF+-t elsőként vizsgáltuk parodontális intraosszeális defektusok kezelésére.
2. Újgenerációs vérlemezkében gazdag fibrin in vivo vizsgálata és EMD-vel való összehasonlítása a klinikumban egyedülállónak tekinthető.

3. Autológ eredetű készítménnyel közel azonos klinikai eredmény érhető el, mint egy bizonyítottan regeneratív potenciállal rendelkező, xenogén eredetű anyaggal.
4. A-PRF+ parodontális csonttasakokban való alkalmazása a zománc-mátrix derivátumokhoz hasonló klinikai gyógyulást eredményez. Az A-PRF+ alkalmas parodontális vertikális csontdefektusok kezelésére.
5. Az A-PRF+ alkalmazása esetén a szignifikáns klinikai gyógyulás már fél évvel a kezelést követően regisztrálható.
6. A parodontális sebészetben az A-PRF+ a xenogén anyagok és a hagyományos technikák alternatívájaként szerepelhet a jövőben.

7. Összefoglalás

A fogágybetegség multifaktoriális eredetű krónikus gyulladás, mely a fog tartószöveteinek pusztulását okozva, a kialakult csontdefektusok révén az érintett fogak prognózisát kérdésessé teszi. A teljeskörű parodontális terápia a rögzítő-apparátus pusztulásának megállítását, illetve az elveszett szöveti struktúrák teljes helyreállítását célozza meg. A parodontális intraosszeális defektusok morfológiájuknak köszönhetően kedvezőbb regeneratív potenciált mutatnak. A biológiai ágensek, ezen belül a növekedési faktorok alkalmazása iránti érdeklődés az elmúlt évtizedekben jelentősen nőtt, hozzájárulva a parodontális regeneráció elősegítéséhez. Az autológ trombocita koncentrátumokat az orvostudomány számos területén már több mint két évtizede sikeresen alkalmazzák. A vérlemezkében gazdag fibrin újabb generációja további lehetőségeket teremthet, így a parodontális sebgyógyulás terén is.

A bemutatott randomizált klinikai vizsgálat célja intraosszeális defektusok gyógyulásának klinikai értékelése újgenerációs vérlemezkében gazdag fibrin, illetve zománc mátrix derivátummal való kezelést követően 6 hónappal és 1 évvel.

Mindkét anyag esetében a vizsgált klinikai paraméterek szignifikáns javulását tapasztaltuk 6 hónap elteltével, majd 1 évet követően további, de nem szignifikáns változást regisztráltunk a klinikai szondázási mélység csökkenés és tapadási nívó növekedés tekintetében. Az újgenerációs vérlemezkében gazdag fibrinnel (A-PRF+) elért klinikai eredményeink az ismertetett szakirodalom alapján a hagyományos PRF-el elért eredményekhez hasonlóak. A bemutatott eredmények értelmezése során azonban szem előtt kell tartani, hogy jelenleg nem állnak rendelkezésre olyan adatok, amelyek az intraosszeális defektusok kezelését értékelnék A-PRF+ és EMD alkalmazását követően, így közvetlen összehasonlítás más vizsgálatokkal nem lehetséges. Jelen vizsgálat eredményei alapján A-PRF+ klinikailag a zománc mátrix derivátumokhoz hasonlóan hatékonyan viselkedik a parodontális intraosszeális csontdefektusok sebészi ellátása során. Igazoltuk, hogy autológ eredetű készítménnyel hasonló eredmény érhető el, mint egy bizonyítottan regeneratív potenciállal rendelkező, xenogén eredetű anyaggal.

A-PRF + alkalmazása a parodontális intraosszeális defektusok ellátásában ígéretes alternatívának mutatkozik.

Summary

Periodontal disease as a chronic inflammation of multifactorial origins, causes the destruction of the supporting tissues of the teeth. Due to intrabony defects the prognosis of the affected teeth are questionable. Comprehensive periodontal therapy intends to stop the destruction of the attachment apparatus and reach the complete regeneration of lost tissues. Periodontal intrabony defects have shown improved regenerative potential due to their morphology. To promote periodontal regeneration, interest in the use of biological agents, including growth factors, have increased significantly in recent decades. Autologous platelet concentrates have been successfully applied in various fields of medicine for more than two decades. A new generation of platelet-rich fibrin may open up further opportunities, including periodontal wound healing.

The aim of the presented randomized clinical trial is to clinically evaluate the healing of intrabony defects after treatment with a new generation of platelet-rich fibrin or enamel matrix derivatives at 6 months and 1 year postoperatively.

With both materials, significant improvement in clinical parameters was observed after 6 months, followed by further, but statistically not significant improvement in clinical probing depth reduction and clinical attachment level gain after 1 year.

Our results obtained with the new generation of platelet-rich fibrin (A-PRF+) are similar to those obtained with conventional PRF based on the reviewed literature. However, when interpreting the presented results, it should be kept in mind that there are currently no data available evaluating the treatment of intrabony defects after application of A-PRF+ and EMD, thus direct comparison with other studies is not possible. In view of the above findings and within the limits of the current study, the results indicate that the A-PRF+ behaves clinically as effectively as enamel matrix derivative in the surgical treatment of intrabony periodontal defects. We have demonstrated that similar result can be achieved with the application of an autologous product to a material of proven regenerative potential and xenogeneic origin.

A-PRF+ is a promising alternative for the treatment of intrabony periodontal defects.

8. Irodalomjegyzék

Abdulrahman, Y.A., Hosny, M.M., Elfana, A., & Fawzy El-Sayed, K.M. (2022). Clinical and radiographic evaluation of low-speed platelet-rich fibrin (PRF) for the treatment of intra-osseous defects of stage-III periodontitis patients: a randomized controlled clinical trial. Clinical Oral Investigations, 26(11), 6671-6680. doi: 10.1007/s00784-022-04627-2.

Agarwal, A., Gupta, N.D., & Jain, A. (2016). Platelet rich fibrin combined with decalcified freeze-dried bone allograft for the treatment of human intrabony periodontal defects: a randomized split mouth clinical trial. Acta Odontolica Scandinavica, 74(1), 36-43. doi: 10.3109/00016357.2015.1035672.

Agarwal, S.K., Jhingran, R., Bains, V.K., Srivastava, R., Madan, R., & Rizvi I. (2016). Patient-centered evaluation of microsurgical management of gingival recession using coronally advanced flap with platelet-rich fibrin or amnion membrane: A comparative analysis. European Journal of Dentistry, 10(1), 121–33.

Aizawa, H., Kawabata, H., Sato, A., Masuki, H., Watanabe, T., Tsujino, T., Isobe, K., Nakamura, M., Nakata, K., & Kawase, T. (2020). A Comparative Study of The Effects of Anticoagulants on Pure Platelet-Rich Plasma Quality and Potency. Biomedicines, 8(3), 42. doi: 10.3390/biomedicines8030042.

Ajwani, H., Shetty, S., Gopalakrishnan, D., Kathariya, R., Kulloli, A., Dolas, R.S., & Pradeep, A.R. (2015). Comparative evaluation of platelet-rich fibrin biomaterial and open flap debridement in the treatment of two and three wall intrabony defects. Journal of International Oral Health, 7(4), 32–7.

Anfossi, G., Trovati, M., Mularoni, E., Massucco, P., Calcamuggi, G., & Emanuelli, G. (1989). Influence of propranolol on platelet aggregation and thromboxane B2 production from platelet-rich plasma and whole blood. Prostaglandins Leukotrienes Essential Fatty Acids, 36(1), 1-7. doi: 10.1016/0952-3278(89)90154-3.

Anitua, E., Nurden, P., Prado, R., Nurden, A.T., & Padilla S. (2019). Autologous fibrin scaffolds: When platelet- and plasma-derived biomolecules meet fibrin. Biomaterials, 192, 440-460. doi: 10.1016/j.biomaterials.2018.11.029.

Aroca, S., Keglevich, T., Barbieri, B., Gera, I., & Etienne, D. (2009) Clinical evaluation of a modified coronally advanced flap alone or in combination with a platelet-rich fibrin

membrane for the treatment of adjacent multiple gingival recessions: a 6-month study. Journal of Periodontology, 80(2), 244–52. doi: 10.1902/jop.2009.080253.

Aydemir Turkal, H., Demirer, S., Dolgun, A., & Keceli, H.G. (2016) Evaluation of the adjunctive effect of platelet-rich fibrin to enamel matrix derivative in the treatment of intrabony defects. Six-month results of a randomized, split-mouth, controlled clinical study. Journal of Clinical Periodontology, 43(11), 955–64. doi: 10.1111/jcpe.

Babensee, J.E., McIntire, L.V., & Mikos, A.G. (2000). Growth factor delivery for tissue engineering. Pharmaceutical Research, 17(5), 497–504. doi: 10.1023/a:1007502828372

Bansal, C., & Bharti, V. (2013). Evaluation of efficacy of autologous platelet-rich fibrin with demineralized-freeze dried bone allograft in the treatment of periodontal intrabony defects. Journal of Indian Society of Periodontology, 17(3), 361-6. doi: 10.4103/0972-124X.115663.

Bartold, P.M. (1993). Platelet-derived growth factor stimulates hyaluronate but not proteoglycan synthesis by human gingival fibroblasts in vitro. Journal of Dental Restorations, 72(11), 1473-80. doi: 10.1177/00220345930720110301.

Blomlöf, J.P.S., Blomlöf, L.B., & Lindskog, S.F. (1996). Smear removal and collagen exposure after non-surgical root planing followed by etching with an EDTA gel preparation. Journal of Periodontology, 67, 841-845.

Border, W.A., & Noble, N.A. (1994). Transforming growth factor beta in tissue fibrosis. *New England Journal of Medicine*, 331(19), 1286–92.

Bosshardt, D.D. (2008). Biological mediators and periodontal regeneration: a review of enamel matrix proteins at the cellular and molecular levels. Journal of Clinical Periodontology, 35(8 Suppl), 87-105. doi: 10.1111/j.1600-051X.2008.01264.x.

Bosshardt, D.D., & Sculean, A. (2009). Does periodontal tissue regeneration really work. Periodontology 2000, 51, 208 – 219. doi: 10.1111/j.1600-0757.2009.00317.x.

Bosshardt, D.D., Sculean, A., Windisch, P., Pjetursson, B.E., & Lang, N.P. (2005). Effects of enamel matrix proteins on tissue formation along the roots of human teeth. Journal of Periodontal Research, 40(2), 158-67. doi: 10.1111/j.1600-0765.2005.00785.x.

Bowen, T., Jenkins, R.H., & Fraser, D.J. (2013). MicroRNAs, transforming growth factor beta-1, and tissue fibrosis. Journal of Pathology, 229(2), 274–85. doi: 10.1002/path.4119.

Burnouf, T., Goubran, H.A., Chen, T-M., Ou, K-L., El-Ekiaby, M., & Radosevic, M. (2013). Blood-derived biomaterials and platelet growth factors in regenerative medicine. Blood Reviews, 27(2), 77–89. doi: 10.1016/j.blre.2013.02.001.

Camargo, P.M., Lekovic, V., & Weinlaender, M. (2002). Platelet-rich plasma and bovine porous bone mineral combined with guided tissue regeneration in the treatment of intrabony defects in humans. Journal of Periodontal Research, 37, 300-306. doi: 10.1034/j.1600-0765.2002.01001.x.

Camargo, P.M., Lekovic, V., Weinlaender, M., Divnic-Resnik, T., Pavlovic, M., & Kenney, E.B. (2009). A surgical reentry study on the influence of platelet-rich plasma in enhancing the regenerative effects of bovine porous bone mineral and guided tissue regeneration in the treatment of intrabony defects in humans. Journal of Periodontology, 80(6), 915-23. doi: 10.1902/jop.2009.080600.

Carnio. J., Camargo, P.M., Kenney, E.B., & Schenk, R.K. (2002). Histological evaluation of 4 cases of root coverage following a connective tissue graft combined with an enamel matrix derivative preparation. Journal of Periodontology, 73(12), 1534-43. doi: 10.1902/jop.2002.73.12.1534.

Castro, A.B., Herrero, E.R., Slomka, V., Pinto, N., Teughels, W., & Quirynen, M. (2019). Antimicrobial capacity of leucocyte-and platelet rich fibrin against periodontal pathogens. Scientific Reports, 3;9(1), 8188. doi: 10.1038/s41598-019-44755-6.

Chang, Y.C., & Zhao, J.H. (2011). Effects of platelet-rich fibrin on human periodontal ligament fibroblasts and application for periodontal infrabony defects. Australian Dental Journal, 56(4), 365-71. doi: 10.1111/j.1834-7819.2011.01362.x.

Chase, A.J., & Newby, A.C. (2003) Regulation of matrix metalloproteinase (matrixin) genes in blood vessels: a multi-step recruitment model for pathological remodelling. Journal of Vascular Research, 40(4), 329–43. doi: 10.1159/000072697.

Choukroun, J., Adda, F., Schoeffler, C., & Vervelle, A. (2001). Une opportunit´e en paro-implantologie: le PRF. Implantodontie, 42(55), e62.

Choukroun, J., Diss, A., Simonpieri, A., Girard, M.O., Schoeffler, C., Dohan, S.L., Dohan, A.J., Mouhyi, J., & Dohan, D.M. (2006). Platelet-rich fibrin (PRF): a second-generation platelet concentrate. Part IV: clinical effects on tissue healing. Oral Surgery Oral Medicine Oral Pathology and Oral Radiology, 101(3), e56-60. doi: 10.1016/j.tripleo.2005.07.011.

Choukroun, J., Diss, A., Simonpieri, A., Girard, M.O., Schoeffler, C., Dohan, S.L., Dohan, A.J., Mouhyi, J., & Dohan, D.M. (2005). Platelet-rich fibrin (PRF): a second-generation platelet concentrate. Part V: histologic evaluations of PRF effects on bone allograft maturation in sinus lift. Oral Surgery Oral Medicine Oral Pathology and Oral Radiology, 101(3), 299-303. doi: 10.1016/j.tripleo.2005.07.012.

Cieslik-Bielecka, A., Gazdzik, T.S., Bielecki, T.M., & Cieslik, T. (2007). Why the platelet-rich gel has antimicrobial activity? Oral Surgery Oral Medicine Oral Pathology and Oral Radiology, 103(3), 303-6. doi: 10.1016/j.tripleo.2006.08.034.

Clark, R.A. (2001). Fibrin and wound healing. Annals of the New York Academy of Sciences, 936, 355-67. doi: 10.1111/j.1749-6632.2001.tb03522.x.

Cömert, K.S., & Güngörmüş, M. (2016) Is arthrocentesis plus platelet-rich plasma superior to arthrocentesis plus hyaluronic acid for the treatment of temporomandibular joint osteoarthritis: a randomized clinical trial. International Journal of Oral and Maxillofacial Surgery, 45(12), 1538-1544. doi: 10.1016/j.ijom.2016.06.009.

Cortellini, P., Tonetti, M.S. (2015). Clinical concepts for regenerative therapy in intrabony defects. Periodontology 2000, 68(1), 282-307. doi: 10.1111/prd.12048.

Cortellini, P., Tonetti, M.S. (2009). Improved wound stability with a modified minimally invasive surgical technique in the regenerative treatment of isolated interdental intrabony defects. Journal of Clinical Periodontology, 36(2), 157–63. doi: 10.1111/j.1600-051X.2008.01352.x.

Cortellini, P., Pini Prato, G., & Tonetti, M.S. (1993). Periodontal regeneration of human infrabony defects. I. Clinical measures. Journal of Periodontology, 64(4), 254-60. doi: 10.1902/jop.1993.64.4.254.

Csifó-Nagy, B.K., Sólyom, E., Bognár, V.L., Nevelits, A., & Dőri, F. (2021). Efficacy of a new-generation platelet-rich fibrin in the treatment of periodontal intrabony defects: a randomized clinical trial. BMC Oral Health, 21(1), 580. doi: 10.1186/s12903-021-01925-1.

Csifó-Nagy, B., Sólyom, E., Huszár, T., & Dőri, F. (2021). Parodontális vertikális csontdefektusok gyógyulásának hosszú távú kiértékelése PRG- vagy EMD-vel történt kezelést követően: Esetsorozat. Fogorvosi Szemle, 114(4), 152-158. https://doi.org/10.33891/FSZ.114.4.152-158.

Csifó-Nagy, B.K., Paár, C., & Dőri, F. (2022). Vérlemezkében gazdag fibrinnel kezelt parodontalis csontdefektusok gyógyulásának értékelése [Healing of periodontal intrabony defects following treatment with a new-generation platelet-rich fibrin]. Orvosi Hetilap, 163(12):484-490. Hungarian. doi: 10.1556/650.2022.32391.

Chadwick, J.K., Mills, M.P., & Mealey, B.L. (2016). Clinical and Radiographic Evaluation of Demineralized Freeze-Dried Bone Allograft Versus Platelet-Rich Fibrin for the Treatment of Periodontal Intrabony Defects in Humans. Journal of Periodontology, 87, 1253-1260. https://doi.org/10.1902/jop.2016.160309

Cugat, R., Cuscó, X., Seijas, R., Álvarez, P., Steinbacher, G., Ares, O., Wang-Saegusa, A., & García-Balletbó, M. (2015). Biologic enhancement of cartilage repair: the role of platelet-rich plasma and other commercially available growth factors. Arthroscopy, 31(4):777-83. doi: 10.1016/j.arthro.2014.11.031.

Cullinan, M.P., & Seymour, G.J. (2013). Periodontal disease and systemic illness: will the evidence ever be enough? Periodontology 2000, 62(1), 271-86. doi: 10.1111/prd.12007.

Dangaria, S.J., Ito, Y., Walker, C., Druzinsky, R., Luan, X., & Diekwisch, T.G. (2009). Extracellular matrix-mediated differentiation of periodontal progenitor cells. Differentiation, 78(2-3), 79-90. doi: 10.1016/j.diff.2009.03.005.

Deschner, J., Wolff, S., Hedderich, J., Kreusch, T., & Jepsen, S. (2009). Dimensional changes of periodontal soft tissues after intrasulcular incision. Clinical Oral Investigations, 13(4), 401-8. doi: 10.1007/s00784-009-0251-y.

Del Corso, M., Vervelle, A., Simonpieri, A., Jimbo, R., Inchingolo, F., Sammartino, G., & Dohan Ehrenfest, D.M. (2012) Current knowledge and perspectives for the use of platelet-rich plasma (PRP) and platelet-rich fibrin (PRF) in oral and maxillofacial surgery part 1: Periodontal and dentoalveolar surgery. Current Pharmaceutical Biotechnology, 13(7), 1207-30. doi: 10.2174/138920112800624391.

Dogan, S.B., Dede, F.O., Balli, U., Atalay, E.N., & Durmuslar, M.C. (2015). Concentrated growth factor in the treatment of adjacent multiple gingival recessions: a split-mouth randomized clinical trial. Journal of Clinical Periodontology, 42(9), 868–75. doi: 10.1111/jcpe.12444.

Dohan, D.M., Choukroun, J., Diss, A., Dohan, S.L., Dohan, A.J., Mouhyi, J., & Gogly, B. (2006). Platelet-rich fibrin (PRF): a second-generation platelet concentrate. Part I:

technological concepts and evolution. Oral Surgery Oral Medicine Oral Pathology Oral Radiology, 101(3), e37-44. doi: 10.1016/j.tripleo.2005.07.008.

Dohan, D.M., Choukroun, J., Diss, A., Dohan, S.L., Dohan, A.J., Mouhyi, J., & Gogly, B. (2006). Platelet-rich fibrin (PRF): a second-generation platelet concentrate. Part II: platelet-related biologic features. Oral Surgery Oral Medicine Oral Pathology Oral Radiology, 101(3), e45-50. doi: 10.1016/j.tripleo.2005.07.009.

Dohan Ehrenfest, D.M., Del Corso, M., Diss, A., Mouhyi, J., & Charrier, J.B. (2010). Three-dimensional architecture and cell composition of a Choukroun's platelet-rich fibrin clot and membrane. Journal of Periodontology, 81(4), 546-55. doi:10.1902/jop.2009.090531.

Dohan Ehrenfest, D.M., Rasmusson, L., & Albrektsson, T. (2009). Classification of platelet concentrates: from pure platelet-rich plasma (P-PRP) to leucocyte- and platelet-rich fibrin(L-PRF). Trends in Biotechnology, 27(3), 158-67. doi:10.1016/j.tibtech.2008.11.009.

Dohan, D.M., Choukroun, J., Diss, A., Dohan, S.L., Dohan, A.J., Mouhyi, J., & Gogly, B. (2006). Platelet-rich fibrin (PRF): a second-generation platelet concentrate. Part III: leucocyte activation: a new feature for platelet concentrates? Oral Surgery Oral Medicine Oral Pathology Oral Radiology, 101(3), e51-5. doi: 10.1016/j.tripleo.2005.07.010.

Dőri, F., Huszár, T., Nikolidakis, D., Arweiler, N.B., Gera, I., & Sculean, A. (2007). Effect of platelet-rich plasma on the healing of intra-bony defects treated with a natural bone mineral and a collagen membrane. Journal of Clinical Periodontology, 34(3), 254-61. doi: 10.1111/j.1600-051X.2006.01044.x.

Dőri, F., Huszár, T., Nikolidakis, D., Arweiler, N.B., Gera I., & Sculean, A. (2007). Effect of platelet-rich plasma on the healing of intrabony defects treated with an anorganic bovine bone mineral and expanded polytetrafluoroethylene membranes. Journal of Periodontology, 78(6), 983-90. doi: 10.1902/jop.2007.060349.

Dőri, F., Kovács, V., Arweiler, N.B., Huszár, T., Gera, I., Nikolidakis, D., & Sculean, A. (2009). Effect of platelet-rich plasma on the healing of intrabony defects treated with an anorganic bovine bone mineral: a pilot study. Journal of Periodontology, 80(10), 1599-605. doi: 10.1902/jop.2009.090058.

Dőri, F., Arweiler, N.B., Szántó, E., Agics, A., Gera, I., & Sculean, A. (2013). Ten-year results following treatment of intrabony defects with an enamel matrix protein derivative

combined with either a natural bone mineral or a β-tricalcium phosphate. Journal of Periodontology, 84(6), 749-57. doi: 10.1902/jop.2012.120238.

Dőri, F., Huszár, T., Tihanyi, D., Arweiler, N.B., Gera, I., & Sculean, A. (2013). Healing of intrabony defects following treatment with PRG or EMD. Journal of Dental Restorations, 92 Sp.Issue A, Paper 1606

Dőri, F., Huszár, T., Papp, Zs., Pilihaci, B., Tari, N., Bársony, N., Arweiler, N.B., & Sculean, A. (2015). Three Year Results Following Regenerative Surgery with PRG or EMD. 93rd General Session of the IADR, 2015 Boston, USA, Journal of Dental Restorations, 94 Sp. Issue A

Eke, P.I., Dye, B.A., Wei, L., Thornton-Evans, G.O., & Genco, R.J. (2012). Prevalence of periodontitis in adults in the United States: 2009 and 2010. Journal of Dental Restorations, 91(10), 914-20. doi:10.1177/0022034512457373.

El Bagdadi, K., Kubesch, A., Yu, X., Al-Maawi, S., Orlowska, A., Dias, A., Booms, P., Dohle, E., Sader, R., Kirkpatrick, C.J., Choukroun, J., & Ghanaati, S. (2019). Reduction of relative centrifugal forces increases growth factor release within solid platelet-rich-fibrin (PRF)-based matrices: a proof of concept of LSCC (low speed centrifugation concept). European Journal of Trauma and Emergency Surgery, 45(3), 467-479. doi:0.1007/s00068-017-0785-7.

El-Sharkawy, H., Kantarci, A., Deady, J., Hasturk, H., Liu, H., Alshahat, M., Van & Dyke, T.E. (2007). Platelet-rich plasma: growth factors and pro- and anti-inflammatory properties. Journal of Periodontology, 78(4):661-9. doi: 10.1902/jop.2007.060302.

Eming, S.A., Brachvogel, B., Odorisio, T., & Koch, M. (2007). Regulation of angiogenesis: wound healing as a model. Progress in Histochemistry and Cytochemistry, 42(3), 115-70. doi: 10.1016/j.proghi.2007.06.001.

Eren, G., Gürkan, A., Atmaca, H., Dönmez, A., & Atilla, G. (2016). Effect of centrifugation time on growth factor and MMP release of an experimental platelet-rich fibrin-type product. Platelets, 27(5), 427-32. doi: 10.3109/09537104.2015.1131253.

Esposito, M., Grusovin, M.G., Coulthard, P., & Worthington, H.V. (2005). Enamel matrix derivative (Emdogain) for periodontal tissue regeneration in intrabony defects. Cochrane Database of Systematic Reviews, (4), CD003875. doi: 10.1002/14651858.CD003875.pub2.

Esposito, M., Grusovin, M.G., Papanikolaou, N., Coulthard, P., & Worthington, H.V. (2009). Enamel matrix derivative (Emdogain(R)) for periodontal tissue regeneration in intrabony defects. Cochrane Database of Systematic Reviews, (4), CD003875. doi: 10.1002/14651858.CD003875.pub3.

Everts, P.A., van Zundert, A., Schönberger, J.P., Devilee, R.J., Knape, J.T. (2008). What do we use: platelet-rich plasma or platelet-leukocyte gel? Journal of Biomedical Material Research Part A, 85(4), 1135-6. doi: 10.1002/jbm.a.31570.

Fijnheer, R., Pietersz, R.N., de Korte, D., Gouwerok, C.W., Dekker, W.J., Reesink, H.W., & Roos, D. (1990). Platelet activation during preparation of platelet concentrates: a comparison of the platelet-rich plasma and the buffy coat methods. Transfusion, 30(7), 634-8. doi: 10.1046/j.1537-2995.1990.30790385523.x.

Fujioka-Kobayashi, M., Miron, R.J., Hernandez, M., Kandalam, U., Zhang, Y., & Choukroun, J. (2017). Optimized platelet-rich fibrin with the low-speed concept: growth factor release, biocompatibility, and cellular response. Journal of Periodontology, 88(1), 112-121. doi: 10.1902/jop.2016.160443.

Galav, S., Chandrashekar, K.T., Mishra, R., Tripathi, V., Agarwal, R., & Galav, A. (2016). Comparative evaluation of platelet-rich fibrin and autogenous bone graft for the treatment of infrabony defects in chronic periodontitis: Clinical, radiological, and surgical reentry. Indian Journal of Dental Research, 27(5), 502-507. doi: 10.4103/0970-9290.195634.

Gestrelius, S., Andersson, C., Johansson, A.C., Persson, E., Brodin, A., Rydhag, L., & Hammarström, L. (1997). Formulation of enamel matrix derivative for surface coating. Kinetics and cell colonization. Journal of Clinical Periodontology, 24(9 Pt 2), 678-84. doi: 10.1111/j.1600-051x.1997.tb00249.x.

Gestrelius, S., Andersson, C., Lidström, D., Hammarström, L., & Somerman, M. (1997). In vitro studies on periodontal ligament cells and enamel matrix derivative. Journal of Clinical Periodontology, 24(9 Pt 2), 685-92. doi: 10.1111/j.1600-051x.1997.tb00250.x.

Ghanaati, S., Booms, P., Orlowska, A., Kubesch, A., Lorenz, J., Rutkowski, J., Landes, C., Sader, R., Kirkpatrick, C., & Choukroun, J. (2014). Advanced platelet-rich fibrin: a new concept for cell-based tissue engineering by means of inflammatory cells. Journal of Oral Implantology, 40(6), 679-89. doi: 10.1563/aaid-joi-D-14-00138.

Giannobile, W.V., Hernandez, R.A., Finkelman, R.D., Ryan, S., Kiritsy, C.P., D'Andrea, M., & Lynch, S.E. (1996). Comparative effects of platelet-derived growth factor-BB and insulin-like growth factor-I, individually and in combination, on periodontal regeneration in Macaca fascicularis. Journal of Periodontal Research, 31(5). 301-12. doi: 10.1111/j.1600-0765.1996.tb00497.x.

Gosain, A., & DiPietro, L.A. (2004). Aging and wound healing. World Journal of Surgery, 28(3), 321-6. doi: 10.1007/s00268-003-7397-6.

Gunsolley, J.C., Elswick, R.K., & Davenport, J.M. (1998). Equivalence and superiority testing in regeneration clinical trials. Journal of Periodontology, 69(5), 521-7. doi: 10.1902/jop.1998.69.5.521.

Guo, S., & Dipietro, L.A. (2010). Factors affecting wound healing. Journal of Dental Restorations, 89(3), 219-29. doi: 10.1177/0022034509359125.

Gupta, S., Banthia, R., Singh, P., Banthia, P., Raje, S., & Aggarwal, N. (2015). Clinical evaluation and comparison of the efficacy of coronally advanced flap alone and in combination with platelet rich fibrin membrane in the treatment of Miller Class I and II gingival recessions. Contemporary Clinical Dentistry, 6(2), 153-60. doi: 10.4103/0976-237X.156034.

Gupta, S.J., Jhingran, R., Gupta, V., Bains, V.K., Madan, R., & Rizvi, I. (2014). Efficacy of platelet-rich fibrin vs. enamel matrix derivative in the treatment of periodontal intrabony defects: a clinical and cone beam computed tomography study. Journal of International Academy of Periodontology, 16(3), 86-96.

Gurtner, G.C., Werner, S., Barrandon, Y., & Longaker, M.T. (2008). Wound repair and regeneration. Nature, 453(7193), 314-21. doi: 10.1038/nature07039.

Haffajee, A.D., Socransky, S.S., & Gunsolley, J.C. (2003). Systemic anti-infective periodontal therapy. A systematic review. Annals of Periodontology, 8(1), 115-81. doi: 10.1902/annals.2003.8.1.115.

Hammarström, L., Heijl, L., & Gestrelius, S. (1997). Periodontal regeneration in a buccal dehiscence model in monkeys after application of enamel matrix proteins. Journal of Clinical Periodontology, 24(9 Pt 2), 669-77. doi: 10.1111/j.1600-051x.1997.tb00248.x.

Hanna, R., Trejo, P.M., & Weltman, R.L. (2004). Treatment of intrabony defects with bovine-derived xenograft alone and in combination with platelet-rich plasma: a

randomized clinical trial. Journal of Periodontology, 75(12), 1668-77. doi: 10.1902/jop.2004.75.12.1668.

Heasman, L., Stacey, F., Preshaw, PM., McCracken, G.I., Hepburn, S., & Heasman, P.A. (2006). The effect of smoking on periodontal treatment response: a review of clinical evidence. Journal of Clinical Periodontology, 33(4), 241-53. doi: 10.1111/j.1600-051X.2006.00902.x.

Heijl, L., Heden, G., Svärdström, G., & Ostgren, A. (1997). Enamel matrix derivative (EMDOGAIN) in the treatment of intrabony periodontal defects. Journal of Clinical Periodontology, 24(9 Pt 2), 705-14. doi: 10.1111/j.1600-051x.1997.tb00253.x.

Heijl, L. (1997). Periodontal regeneration with enamel matrix derivative in one human experimental defect. A case report. Journal of Clinical Periodontology, 24(9 Pt 2), 693-6. doi: 10.1034/j.1600-051x.1997.00693.x.

Hermann, P., Gera, I., Borbély, J., Fejérdy, P., & Madléna, M. (2009). Periodontal health of an adult population in Hungary: findings of a national survey. Journal of Clinical Periodontology, 36(6), 449-57. doi: 10.1111/j.1600-051X.2009.01395.x.

Hollander, A., Macchiarini, P., Gordijn, B., & Birchall, M. (2009). The first stem cell-based tissue-engineered organ replacement: implications for regenerative medicine and society. Regenrative Medicine, 4(2), 147-8. doi: 10.2217/17460751.4.2.147.

Inchingolo, F., Tatullo, M., Marrelli, M., Inchingolo, A.M., Scacco, S., Inchingolo, A.D., Dipalma, G., Vermesan, D., Abbinante, A., & Cagiano R. (2010). Trial with Platelet-Rich Fibrin and Bio-Oss used as grafting materials in the treatment of the severe maxillar bone atrophy: clinical and radiological evaluations. European Review for Medical and Pharmacological Sciences, 14(12), 1075-84.

Jameson, C. (2007). Autologous platelet concentrate for the production of platelet gel. Laboratory Medicine, 38, 39–42.

Jankovic, S., Aleksic, Z., Klokkevold, P., Lekovic, V., Dimitrijevic, B., Kenney, E.B., & Camargo, P. (2012). Use of platelet-rich fibrin membrane following treatment of gingival recession: a randomized clinical trial. International Journal of Periodontics Restorative Dentistry, 32(2), e41-50.

Kamakura, T., Kataoka, J., Maeda, K., Teramachi, H., Mihara, H., Miyata, K., Ooi, K., Sasaki, N., Kobayashi, M., & Ito, K. (2015). Platelet-rich plasma with basic fibroblast

growth factor for treatment of wrinkles and depressed areas of the skin. Plastic and Reconstructive Surgery, 136(5), 931-939. doi: 10.1097/PRS.0000000000001705.

Kato, J., Tsuruda, T., Kita, T., Kitamura, K., & Eto, T. (2005). Adrenomedullin: a protective factor for blood vessels. Arteriosclerosis Thrombosis and Vascular Biology, 25(12), 2480-7. doi: 10.1161/01.ATV.0000184759.91369.f8.

Kawai, T., & Urist, M.R. (1989). Bovine tooth-derived bone morphogenetic protein. Journal of Dental Restorations, 68(6), 1069-74. doi: 10.1177/00220345890680060301.

Kawase, T., Okuda, K., Wolff, L.F., & Yoshie, H. (2003). Platelet-rich plasma-derived fibrin clot formation stimulates collagen synthesis in periodontal ligament and osteoblastic cells in vitro. Journal of Periodontology, 74(6), 858-64. doi: 10.1902/jop.

Kawazoe, T., & Kim, H.H. (2012). Tissue augmentation by white blood cell-containing platelet-rich plasma. Cell Transplantation, 21(2-3),601-7.

Kim, K.M., Shin, Y.T., & Kim, H.K. (2012). Effect of autologous platelet-rich plasma on persistent corneal epithelial defect after infectious keratitis. Japanese Journal of Ophthalmology, 56(6), 544-50. doi: 10.1007/s10384-012-0175-y.

Kobayashi, E., Flückiger, L., Fujioka-Kobayashi, M., Sawada, K., Sculean, A., Schaller, B., & Miron, R.J. (2016). Comparative release of growth factors from PRP, PRF, and advanced-PRF. Clinical Oral Investigations, 20(9), 2353-2360. doi: 10.1007/s00784-016-1719-1.

Kubesch, A., Barbeck, M., Al-Maawi, S., Orlowska, A., Booms, P.F., Sader, R.A., Miron, R.J., Kirkpatrick, C.J., Choukroun, J., & Ghanaati, S. (2019). A low-speed centrifugation concept leads to cell accumulation and vascularization of solid platelet-rich fibrin: an experimental study in vivo. Platelets, 30(3), 329-340. doi: 10.1080/09537104.2018.

Li, Q., Pan, S., Dangaria, S.J., Gopinathan, G., Kolokythas, A., Chu, S., Geng, Y., Zhou, Y., & Luan, X. (2013). Platelet-rich fibrin promotes periodontal regeneration and enhances alveolar bone augmentation. Biomed Research International, 2013, 638043. doi: 10.1155/2013/638043.

Lindhe, J., & Nyman, S. (1984) Long-term maintenance of patients treated for advanced periodontal disease. Journal of Clinical Periodontology, 11(8), 504-14. doi: 10.1111/j.1600-051x.1984.tb00902.x.

Lindskog, S., & Hammarström, L. (1982). Formation of intermediate cementum. III: 3H-tryptophan and 3H-proline uptake into the epithelial root sheath of Hertwig in vitro. Journal of *Craniofacial Genetics* and *Developmental Biology*, 2(2), 171-7.

Lozito, T.P., Taboas, J.M., Kuo, C.K., & Tuan, R.S. (2009). Mesenchymal stem cell modification of endothelial matrix regulates their vascular differentiation. Journal of Cellular Biochemistry, 107(4), 706-13. doi: 10.1002/jcb.22166.

Lyngstadaas, S.P., Wohlfahrt, J.C., Brookes, S.J., Paine, M.L., Snead, M.L., & Reseland, J.E. (2009). Enamel matrix proteins; old molecules for new applications. Orthodontics and Craniofacial Restorations, 12(3), 243-53. doi: 10.1111/j.1601-6343.2009.01459.x.

Mallappa, J., Vasanth, D., Gowda, T.M., Shahm R., Gayathri, G.V., & Mehta, D.S. (2022). Clinicoradiographic evaluation of advanced-platelet rich fibrin block (A PRF + i PRF + nanohydroxyapatite) compared to nanohydroxyapatite alone in the management of periodontal intrabony defects. Journal of Indian Society of Periodontology, 26(4), 359-364. doi: 10.4103/jisp.jisp_882_20.

Martin, P., & Leibovich, S.J. (2005). Inflammatory cells during wound repair: the good, the bad and the ugly. Trends in Cellular Biology, 15(11), 599-607. doi: 10.1016/j.tcb.2005.09.002.

Marx, R.E., Carlson, E.R., Eichstaedt, R.M., Schimmele, S.R., Strauss, J.E., & Georgeff, K.R. (1998). Platelet-rich plasma: Growth factor enhancement for bone grafts. Oral Surgery Oral Medicine Oral Pathology Oral Radiology, 85(6), 638-46. doi: 10.1016/s1079-2104(98)90029-4.

Marx, R.E. (2004). Platelet-rich plasma: evidence to support its use. Journal of Oral Maxillofacial Surgery, 62(4), 489-96. doi: 10.1016/j.joms.2003.12.003.

Mathur, A., Bains, V.K., Gupta, V., Jhingran, R., & Singh, G.P. (2015). Evaluation of intrabony defects treated with platelet-rich fibrin or autogenous bone graft: A comparative analysis. European Journal of Dentistry, 9(1), 100-108. doi: 10.4103/1305-7456.149653.

Maymon-Gil, T., Weinberg, E., Nemcovsky, C., & Weinreb, M. (2016). Enamel matrix derivative promotes healing of a surgical wound in the rat oral mucosa. Journal of Periodontology, 87(5), 601-9. doi: 10.1902/jop.2016.150567.

Mazor, Z., Horowitz, R.A., Del Corso, M., Prasad, H.S., Rohrer, M.D., & Dohan Ehrenfest, D.M. (2009). Sinus floor augmentation with simultaneous implant placement

using Choukroun's platelet-rich fibrin as the sole grafting material: a radiologic and histologic study at 6 months. Journal of Periodontology, 80(12), 2056-64. doi: 10.1902/jop.2009.090252.

Mazzucco, L., Borzini, P., & Gope, R. (2010). Platelet-derived factors involved in tissue repair-from signal to function. Transfusion Medicine Reviews, 24(3), 218-34. doi: 10.1016/j.tmrv.2010.03.004.

Miron, R.J., Dard, M., & Weinreb, M. (2015). Enamel matrix derivative, inflammation and soft tissue wound healing. Journal of Periodontal Research, 50(5), 555-69. doi: 10.1111/jre.12245.

Miron, R.J., Sculean, A., Cochran, D.L., Froum, S., Zucchelli, G., Nemcovsky, C., Donos, N., Lyngstadaas, S.P., Deschner, J., Dard, M., Stavropoulos, A., Zhang, Y., Trombelli, L., Kasaj, A., Shirakata, Y., Cortellini, P., Tonetti, M., Rasperini, G., Jepsen, S., & Bosshardt, D.D. (2016). Twenty years of enamel matrix derivative: the past, the present and the future. Journal of Clinical Periodontology, 43(8), 668-83. DOI: 10.1111/jcpe.12546

Miron, R.J., & Choukroun, J. (2017). Platelet Rich Fibrin in Regenerative Dentistry. USA: Wiley Blackwell Publishing. pp. 127-137.

Miron, R.J., Fujioka-Kobayashi, M., Bishara, M., Zhang, Y., Hernandez, M., & Choukroun, J. (2017). Platelet-rich fibrin and soft tissue wound healing: a systematic review. Tissue Engineering Part B, 23(1), 83-99. doi: 10.1089/ten.TEB.2016.0233.

Miron, R.J., & Zhang, Y. (2018). Autologous liquid platelet rich fibrin: A novel drug delivery system. Acta Biomaterials, 75, 35-51. doi: 10.1016/j.actbio.2018.05.021.

Miron, R.J., Dham, A., Dham, U., Zhang, Y., Pikos, M.A., & Sculean, A. (2019) The effect of age, gender, and time between blood draw and start of centrifugation on the size outcomes of platelet-rich fibrin (PRF) membranes. Clinical Oral Investigations, 23(5), 2179-2185. doi: 10.1007/s00784-018-2673-x.

Miron, R.J., Moraschini, V., Fujioka-Kobayashi, M., Zhang, Y., Kawase, T., Cosgarea, R., Jepsen, S., Bishara, M., Canullo, L., Shirakata, Y., Gruber, R., Dőri, F., Calasans-Maia, M.D., Wang, H.L., & Sculean, A. (2021). Use of platelet-rich fibrin for the treatment of periodontal intrabony defects: a systematic review and meta-analysis. Clinical Oral Investigations, 25(5), 2461-2478. doi: 10.1007/s00784-021-03825-8.

Moojen, D.J., Everts, P.A., Schure, R.M., Overdevest, E.P., van Zundert, A., Knape, J.T., Castelein, R.M., Creemers, L.B., & Dhert, W.J. (2008). Antimicrobial activity of platelet-leukocyte gel against Staphylococcus aureus. Journal of Orthopaedic Research, 26(3), 404-10. doi: 10.1002/jor.20519.

Moraschini, V., & Barboza Edos, S. (2016). Use of platelet-rich fibrin membrane in the treatment of gingival recession: a systematic review and meta-analysis. Journal of Periodontology, 87(3), 281-90. doi: 10.1902/jop.2015.150420.

Nguyen, L.H., Annabi, N., Nikkhah, M., Bae, H., Binan, L., Park, S., Kang, Y., Yang, Y., & Khademhosseini, A. (2012). Vascularized bone tissue engineering: approaches for potential improvement. Tissue Engineering Part B, 18(5), 363-82. doi: 10.1089/ten.TEB.2012.0012.

Nibali, L., Koidou, V.P., Nieri, M., Barbato, L., Pagliaro, U., & Cairo, F. (2020). Regenerative surgery versus access flap for the treatment of intra-bony periodontal defects: A systematic review and meta-analysis. Journal of Clinical Periodontology, 47 Suppl 22, 320-351. doi: 10.1111/jcpe.13237.

Nickles, K., Dannewitz, B., Gallenbach, K., Ramich, T., Scharf, S., Röllke, L., Schacher, B., & Eickholz, P. (2017). Long-term stability after regenerative treatment of infrabony defects: A Retrospective Case Series. Journal of Periodontology, 88(6), 536-542. doi: 10.1902/jop.2017.160704.

Nociti, F.H. Jr, Casati, M.Z., & Duarte, P.M. 2015). Current perspective of the impact of smoking on the progression and treatment of periodontitis. Periodontology 2000, 67(1), 187-210. doi: 10.1111/prd.12063.

Nurden, A.T. (2011). Platelets, inflammation and tissue regeneration. Thrombosis Haemostasis, 105 Suppl 1, S13-33. doi: 10.1160/THS10-11-0720

O'Connell, S.M., Impeduglia, T., Hessler, K., Wang, X.J., Carroll, R.J., & Dardik, H. (2008). Autologous platelet-rich fibrin matrix as cell therapy in the healing of chronic lower-extremity ulcers. Wound repair and regeneration: official publication of the Wound Healing Society [and] the European Tissue Repair Society, 16(6), 749–56.

O'Leary, T.J., Drake, R.B., & Naylor, J.E. (1972). The plaque control record. Journal of Periodontology, 43(1):38. doi: 10.1902/jop.1972.43.1.38

Okuda, K., Tai, H., Tanabe, K., Suzuki, H., Sato, T., Kawase, T., Saito, Y., Wolff, L.F., & Yoshiex, H. (2005). Platelet-rich plasma combined with a porous hydroxyapatite graft

for the treatment of intrabony periodontal defects in humans: a comparative controlled clinical study. Journal of Periodontology, 76(6), 890-8. doi: 10.1902/jop.2005.76.6.890.

Ouyang, XY, Qiao J. (2006). Effect of platelet-rich plasma in the treatment of periodontal intrabony defects in humans. Chinese Medical Journal (Engl), 119(18), 1511-21.

Papapanou, P., & Lindhe, J. (2008). Epidemiology of periodontal diseases. Clinical periodontology and implant dentistry. Fifth edition. Oxford, UK: Blackwell Publishing Ltd. pp. 129-179.

Panda, S., Khijmatgar, S., Das, M., Arbildo-Vega, H., & Del Fabbro, M. (2021). Recombinant Human Derived Growth and Differentiating Factors in treatment of periodontal intrabony defects: Systematic review and network meta-analysis. Journal of Tissue Engineering and Regenerative Medicine, 15(11), 900-914. doi: 10.1002/term.3236.

Patel, G.K., Gaekwad, S.S., & Gujjari, S.K. (2017). Platelet-rich fibrin in regeneration of intrabony defects: A Randomized Controlled Trial. Journal of Periodontology, 88(11), 1192-1199. doi:10.1902/jop.2017.13071.

Pavlovic, V., Ciric, M., Jovanovic, V., Trandafilovic, M., & Stojanovic, P. (2021). Platelet-rich fibrin: Basics of biological actions and protocol modifications. Open Medicine (Warsaw), 16(1), 446-454. doi: 10.1515/med-2021-0259.

Pepelassi, E., & Deligianni, M. (2022). The adjunctive use of leucocyte- and platelet-rich fibrin in periodontal endosseous and furcation defects: a systematic review and meta-analysis. Materials (Basel), 15(6), 2088. doi: 10.3390/ma15062088.

Pereira, D.A., Mendes, P.G.J., Prisinoto, N.R., de Rezende, Barbosa, G.L., Soares, P.B.F., & de Oliveiram G.J.P.L. (2022). Advanced platelet-rich-fibrin (A-PRF +) has no additional effect on the healing of post-extraction sockets of upper third molars. A split mouth randomized clinical trial. Oral Maxillofacial Surgery, May 25. doi: 10.1007/s10006-022-01075-w.

Picard, F., Hersant, B., Bosc, R., & Meningaud, J.P. (2015). The growing evidence for the use of platelet-rich plasma on diabetic chronic wounds: A review and a proposal for a new standard care. Wound Repair and Regeneration, 23(5), 638-43. doi: 10.1111/wrr.

Pocaterra, A., Caruso, S., Bernardi, S., Scagnoli, L., Continenza, M.A., & Gatto, R. (2016). Effectiveness of platelet-rich plasma as an adjunctive material to bone graft: a systematic review and meta-analysis of randomized controlled clinical trials.

International Journal of Oral and Maxillofacial Surgery, 45(8), 1027-34. doi: 10.1016/j.ijom.2016.02.012.

Pradeep, A.R., Raom, N.S., Agarwal, E., Bajaj, P., Kumari, M., Naik, S.B. (2012). Comparative evaluation of autologous platelet-rich fibrin and platelet-rich plasma in the treatment of 3-wall intrabony defects in chronic periodontitis: a randomized controlled clinical trial. Journal of Periodontology, 83(12), 1499-507. doi: 10.1902/jop.2012.110705.

Rasperini, G., Silvestrim M., Schenkm R.K. & Nevins M.L. (2000). Clinical and histologic evaluation of human gingival recession treated with a subepithelial connective tissue graft and enamel matrix derivative (Emdogain): a case report. International Journal of Periodontics and Restorative Dentistry, 20(3), 269-75.

Rasperini, G., Codari, M., Paroni, L., Aslan, S., Limiroli, E., Solís-Moreno, C., Suckiel-Papiór, K., Tavelli, L., & Acunzo, R. (2020). The influence of gingival phenotype on the outcomes of coronally advanced flap: a prospective multicenter study. International Journal of Periodontics and Restorative Dentistry, 40(1), e27-e34. doi: 10.11607/prd.4272.

Reynolds, M.A., Kao, R.T., Camargo, P.M., Caton, J.G., Clem, D.S., Fiorellini, J.P., Geisinger, M.L., Mills, M.P., Nares. S., & Nevins, M.L. (2015). Periodontal regeneration - intrabony defects: a consensus report from the AAP Regeneration Workshop. Journal of Periodontology, 86, S105-7. doi: 10.1902/jop.2015.140378.

Rodrigues, S.V., Acharya, A.B., & Thakur, S.L. (2011). An evaluation of platelet-rich plasma without thrombin activation with or without anorganic bone mineral in the treatment of human periodontal intrabony defects. Platelets, 22(5), 353-60. doi: 10.3109/09537104.2011.552135.

Ronci, C., Ferraro, A.S., Lanti, A., Missiroli, F., Sinopoli, S., Del Proposto, G., Cipriani, C., De Felici, C., Ricci, F., Ciotti, M., Cudillo, L., Arcese, W., & Adorno, G. (2015). Platelet-rich plasma as treatment for persistent ocular epithelial defects. Transfusion and Apheresis Science, 52(3), 300-4. doi: 10.1016/j.transci.2014.12.027

Rutherford, R.B., Niekrash, C.E., Kennedy, J.E., & Charette, M.F. (1992). Platelet-derived and insulin-like growth factors stimulate regeneration of periodontal attachment in monkeys. Journal of Periodontal Research, 27(4 Pt 1), 285-90. doi: 10.1111/j.1600-0765.1992.tb01679.x.

Saltzman, B.M., Jain, A., Campbell, K.A., Mascarenhas, R., Romeo, A.A., Verma, N.N., & Cole, B.J. (2016). Does the use of platelet-rich plasma at the time of surgery improve clinical outcomes in arthroscopic rotator cuff repair when compared with control cohorts? a systematic review of meta-analyses. Arthroscopy, 32(5), 906-18. doi: 10.1016/j.arthro.2015.10.007.

Sanz, M., Tonetti, M.S., Zabalegui, I., Sicilia, A., Blanco. J., Rebelo, H., Rasperini, G., Merli, M., Cortellini. P., & Suvan, J.E. (2004). Treatment of intrabony defects with enamel matrix proteins or barrier membranes: results from a multicenter practice-based clinical trial. Journal of Periodontology, 75(5), 726-33. doi: 10.1902/jop.2004.75.5.726.

Sculean, A., Donos, N., Windisch, P., Brecx, M., Gera, I., Reich, E., & Karring, T. (1999). Healing of human intrabony defects following treatment with enamel matrix proteins or guided tissue regeneration. Journal of Periodontal Research, 34(6), 310-22. doi: 10.1111/j.1600-0765.1999.tb02259.x.

Sculean, A., Windisch, P., Keglevich, T., Fabi, B., Lundgren, E., & Lyngstadaas, P.S. (2002). Presence of an enamel matrix protein derivative on human teeth following periodontal surgery. Clinical Oral Investigations, 6(3), 183-7. doi: 10.1007/s00784-002-0171-6.

Sculean, A., Nikolidakis, D., Nikou, G., Ivanovic, A., Chapple, I.L., & Stavropoulos, A. (2015). Biomaterials for promoting periodontal regeneration in human intrabony defects: a systematic review. Periodontology 2000, 68(1), 182-216. doi: 10.1111/prd.12086.

Sculean, A. (2010). Periodontal regenerative therapy. Deutschland: Quintessence Publishing. pp. 194-209.

Sculean, A., Schwarz, F., Chiantella, G.C., Arweiler, N.B., & Becker, J. (2007). Nine-year results following treatment of intrabony periodontal defects with an enamel matrix derivative: report of 26 cases. International Journal of Periodontics and Restorative Dentistry, 27, 221–9.

Seshima, F., Aoki, H., Takeuchi, T., Suzuki, E., Irokawa, D., Makino-Oi, A., Sugito, H., Tomita, S., & Saito, A. (2017). Periodontal regenerative therapy with enamel matrix derivative in the treatment of intrabony defects: a prospective 2-year study. BMC Restorative Notes, 10(1), 256. doi: 10.1186/s13104-017-2572-2.

Sharma, A., & Pradeep, A.R. (2011). Treatment of 3-wall intrabony defects in patients with chronic periodontitis with autologous platelet-rich fibrin: a randomized controlled clinical trial. Journal of Periodontology, 82(12), 1705-12. doi: 10.1902/jop.2011.110075.

Simões-Pedro, M., Tróia, P.M.B.P.S., Dos Santos, N.B.M., Completo, A.M.G., Castilho, R.M., & de Oliveira Fernandes, G.V. (2022). Tensile strength essay comparing three different platelet-rich fibrin membranes (L-PRF, A-PRF, and A-PRF+): a mechanical and structural in vitro evaluation. Polymers (Basel), 14(7), 1392. doi: 10.3390/polym14071392.

Simonpieri, A., Choukroun, J., Del Corso, M., Sammartino, G., & Dohan Ehrenfest, D.M. (2011). Simultaneous sinus-lift and implantation using microthreaded implants and leukocyte- and platelet-rich fibrin as sole grafting material: a six-year experience. Implant Dentistry, 20(1), 2-12. doi: 10.1097/ID.0b013e3181faa8af.

Simonpieri, A., Del Corso, M., Vervelle, A., Jimbo, R., Inchingolo, F., Sammartino, G., & Dohan Ehrenfest, D.M. (2012). Current knowledge and perspectives for the use of platelet-rich plasma (PRP) and platelet-rich fibrin (PRF) in oral and maxillofacial surgery part 2: Bone graft, implant and reconstructive surgery. Current Pharmaceutical Biotechnology,13(7), 1231-56. doi: 10.2174/138920112800624472.

Sinno, H., & Prakash, S. (2013). Complements and the wound healing cascade: an updated review. Plastic Surgery International, 2013, 146764. doi: 10.1155/2013/146764.

Slavkin, H.C., Bessemm C., Fincham, A.G., Bringas, P. Jr., Santos, V., Snead, M.L., & Zeichner-David, M. (1989). Human and mouse cementum proteins immunologically related to enamel proteins. Biochimica et Biophysica Acta, 991(1), 12-8. doi: 10.1016/0304-4165(89)90021-4.

Soto-Peñaloza, D., Peñarrocha-Diago, M., Cervera-Ballester, J., Peñarrocha-Diago, M., Tarazona-Alvarez, B., & Peñarrocha-Oltra, D. (2020). Pain and quality of life after endodontic surgery with or without advanced platelet-rich fibrin membrane application: a randomized clinical trial. Clinical Oral Investigations, 24, 1727-38. 10.1007/s00784-019-03033-5.

Steenvoorde, P., van Doorn, L.P., Naves, C., & Oskam, J. (2008). Use of autologous platelet-rich fibrin on hard-to-heal wounds. Journal of Wound Care, 17(2), 60-3. doi: 10.12968/jowc.2008.17.2.28179.

Straub, A., Vollmer, A., Lâm, T.T., Brands, R.C., Stapf, M., Scherf-Clavel, O., Bittrich, M., Fuchs, A., Kübler, A.C., & Hartmann, S. (2022). Evaluation of advanced platelet-rich fibrin (PRF) as a bio-carrier for ampicillin/sulbactam. Clinical Oral Investigations, 26(12), 7033-7044. doi: 10.1007/s00784-022-04663-y.

Suba, Z., Takács, D., Gyulai-Gaál, S., & Kovács, K. (2004). Facilitation of beta-tricalcium phosphate-induced alveolar bone regeneration by platelet-rich plasma in beagle dogs: a histologic and histomorphometric study. International Journal of Oral & Maxillofacial Implants, 19(6), 832-8.

Suba, Z., Takács, D., Gyulai-Gaál, S., Kovács, K., Velich, N., Szigeti, K., & Szabó, G. (2004) Alveolaris csontregeneráció serkentése thrombocyta-dús plasma és Cerasorb-graft kombinációjával Beagle kutyákban (Szövettani és hisztomorfometriai vizsgálatok) [Alveolar bone regeneration stimulated by a combination of platelet-rich plasma and Cerasorb graft in Beagle dogs. Histological and histomorphometric studies]. Fogorvosi Szemle, 97(4), 143-9.

Szentpeteri, S., Schmidt, L., Restar, L., Csaki, G., Szabo, G., & Vaszilko, M. (2020) The effect of platelet-rich fibrin membrane in surgical therapy of medication-related osteonecrosis of the jaw. Journal of Oral and Maxillofacial Surgery, 78(5),738-748. doi: 10.1016/j.joms.2019.12.008.

Tajima, N., Ohba, S., Sawase, T., & Asahina, I. (2013) Evaluation of sinus floor augmentation with simultaneous implant placement using platelet-rich fibrin as sole grafting material. International Journal of Oral & Maxillofacial Implants, 28(1), 77-83. doi: 10.11607/jomi.2613.

Tatullo, M., Marrelli, M., Cassetta, M., Pacifici, A., Stefanelli, L.V., Scacco, S., Dipalma, G., Pacifici, L., & Inchingolo F. (2012). Platelet Rich Fibrin (PRF) in reconstructive surgery of atrophied maxillary bones: clinical and histological evaluations. International Journal of Medical Sciences, 9(10), 872-80. doi: 10.7150/ijms.5119.

Temmerman, A., Vandessel, J., Castro, A., Jacobs, R., Teughels, W., Pinto, N., & Quirynen, M. (2016) The use of leucocyte and platelet-rich fibrin in socket management and ridge preservation: a split-mouth, randomized, controlled clinical trial. Journal of Clinical Periodontology, 43(11), 990-999. doi: 10.1111/jcpe.12612.

Thorat, M., Pradeep, A.R., & Pallavi, B. (2011). Clinical effect of autologous platelet-rich fibrin in the treatment of intra-bony defects: a controlled clinical trial. Journal of Clinical Periodontology, 38(10), 925-32. doi: 10.1111/j.1600-051X.2011.01760.x.

Toffler, M., Toscano, N., Holtzclaw, D., Corso, M., & Dohan, D. (2009). Introducing Choukroun's platelet rich fibrin (PRF) to the reconstructive surgery milieu. Journal of Implant and Advanced Clinical Dentistry, 1, 22–31.

Tonetti, M.S., Fourmousis, I., Suvan, J., Cortellini, P., Brägger, U., & Lang, N.P. European Research Group on Periodontology (ERGOPERIO). (2004) Healing, post-operative morbidity and patient perception of outcomes following regenerative therapy of deep intrabony defects. Journal of Clinical Periodontology, 31(12), 1092-8. doi: 10.1111/j.1600-051X.2004.00615.x.

Tonetti, M.S., Greenwell, H., & Kornman, K.S. (2018). Staging and grading of periodontitis: Framework and proposal of a new classification and case definition. Journal of Periodontology, ;89 Suppl 1. S159-S172. doi: 10.1002/JPER.18-0006.

Tonetti, M.S., Pini-Prato, G., & Cortellini, P. (1995). Effect of cigarette smoking on periodontal healing following GTR in infrabony defects. A preliminary retrospective study. Journal of Clinical Periodontology, 22(3), 229-34. doi: 10.1111/j.1600-051x.1995.tb00139.x.

Tonnesen, M.G., Feng, X., & Clark, R.A. (2000) Angiogenesis in wound healing. Journal of *Investigative Dermatology Symposium* Proceedings, 5(1), 40-6. doi: 10.1046/j.1087-0024.2000.00014.x.

Tsirogianni, A.K., Moutsopoulos, N.M., & Moutsopoulos, H.M. (2006). Wound healing: immunological aspects. Journal of Trauma and Injury, 37 Suppl 1, S5-12. doi: 10.1016/j.injury.2006.02.035.

Van der Pauw, M.T., Van den Bos, T., Everts, V., & Beertsen, W. (2000) Enamel matrix-derived protein stimulates attachment of periodontal ligament fibroblasts and enhances alkaline phosphatase activity and transforming growth factor beta1 release of periodontal ligament and gingival fibroblasts. Journal of Periodontology, 71(1), 31-43. doi: 10.1902/jop.2000.71.1.31

Wang, H.L., Greenwell, H., Fiorellini, J., Giannobile, W., Offenbacher, S., Salkin, L., Townsend, C., Sheridan, P., & Genco, R.J. (2005) Research, Science and Therapy

Committee. Periodontal regeneration. Journal of Periodontology, 76(9), 1601-22. doi: 10.1902/jop.2005.76.9.1601.

Wang, H.L., & Boyapati, L. (2006). "PASS" principles for predictable bone regeneration. Implantology and Dentistry, 15(1), 8-17. doi: 10.1097/01.id.0000204762.39826.0f.

Wennström, J.L., & Lindhe, J. (2002). Some effects of enamel matrix proteins on wound healing in the dento-gingival region. Journal of Clinical Periodontology, 29(1), 9-14. doi: 10.1034/j.1600-051x.2002.290102.x.

Werther, K., Christensen, I.J., & Nielsen, H.J. (2002). Determination of vascular endothelial growth factor (VEGF) in circulating blood: significance of VEGF in various leukocytes and platelets. Scandinavian Journal of Clinical and Laboratory Investigations, 62(5), 343-50. doi: 10.1080/00365510260296492.

Whitman, D.H., Berry, R.L., & Green, D.M. (1997). Platelet gel: an autologous alternative to fibrin glue with applications in oral and maxillofacial surgery. Journal of Oral and Maxillofacial Surgery, 55(11),1294-9. doi: 10.1016/s0278-2391(97)90187-7.

Wikesjö, U.M., & Selvig, K.A. (1999). Periodontal wound healing and regeneration. Periodontology 2000, 19, 21-39. doi: 10.1111/j.1600-0757.1999.tb00145.x.

Yajamanya, S.R., Chatterjee, A., Babu, C.N., & Karunanithi, D. (2016) Fibrin network pattern changes of platelet-rich fibrin in young versus old age group of individuals: A cell block cytology study. Journal of Indian Society of Periodontology, 20(2), 151-6. doi: 10.4103/0972-124X.176390.

Yajamanya, S.R., Chatterjee, A., Hussain, A., Coutinho, A., Das, S., & Subbaiah, S. (2017). Bioactive glass versus autologous platelet-rich fibrin for treating periodontal intrabony defects: A comparative clinical study. Journal of Indian Society of Periodontology, 21(1), 32-36. doi: 10.4103/0972-124X.201628.

Yilmaz, S., Cakar, G., Kuru, B., Dirikan, S., & Yildirim, B. (2009). Platelet-rich plasma in combination with bovine derived xenograft in the treatment of deep intrabony periodontal defects: a report of 20 consecutively treated patients. Platelets, 20(6), 432-40. doi: 10.1080/09537100903137298.

Yewale, M., Bhat, S., Kamath, A., Tamrakar, A., Patil, V., & Algal, A.S. (2021). Advanced platelet-rich fibrin plus and osseous bone graft for socket preservation and ridge augmentation - a randomized control clinical trial. *Journal* of *Oral Biology* and *Craniofacial* Research, 11, 225-33. 10.1016/j.jobcr.2021.01.016.

Zetterström, O., Andersson, C., Eriksson, L., Fredriksson, A., Friskopp, J., Heden, G., Jansson, B., Lundgren, T., Nilveus, R., Olsson, A., Renvert, S., Salonen, L., Sjöströmm L., Winell, A., Ostgren, A., & Gestrelius, S. (1997). Clinical safety of enamel matrix derivative (EMDOGAIN) in the treatment of periodontal defects. Journal of Clinical Periodontology, 24(9 Pt 2), 697-704. doi: 10.1111/j.1600-051x.1997.tb00252.x.

Zhang, Y., Tangl, S., Huber, C.D., Lin, Y., Qiu, L., Rausch-Fan, X. (2012). Effects of Choukroun's platelet-rich fibrin on bone regeneration in combination with deproteinized bovine bone mineral in maxillary sinus augmentation: a histological and histomorphometric study. Journal of Craniomaxillofacial Surgery, 40(4), 321-8. doi: 10.1016/j.jcms.2011.04.020.

Zhang, Y., Zhang, X., Shi, B., & Miron, R. (2013). Membranes for guided tissue and bone regeneration. Annals of Oral & Maxillofacial Surgery, 1(1).

Zhang, J., Yin, C., Zhao, Q., Zhao, Z., Wang, J., Miron, R.J., Zhang, Y. (2020). Anti-inflammation effects of injectable platelet-rich fibrin via macrophages and dendritic cells. Journal of Biomedical Materials Res A, 108(1), 61-68. doi: 10.1002/jbm.a.36792.

9. Saját publikációk jegyzéke

9.1. A disszertációhoz kapcsolódó közlemények

Csifó-Nagy BK, Sólyom E, Bognár VL, Nevelits A, Dőri F. Efficacy of a new-generation platelet-rich fibrin in the treatment of periodontal intrabony defects: a randomized clinical trial. BMC Oral Health. 2021 Nov 15;21(1):580. doi: 10.1186/s12903-021-01925-1. PMID: 34781955; PMCID: PMC8591936.

Csifó-Nagy BK, Paár C, Dőri F. Vérlemezkében gazdag fibrinnel kezelt parodontalis csontdefektusok gyógyulásának értékelése [Healing of periodontal intrabony defects following treatment with a new-generation platelet-rich fibrin]. Orv Hetil. 2022 Mar 20;163(12):484-490. Hungarian. doi: 10.1556/650.2022.3239

Csifó-Nagy B, Sólyom E, Huszár T, Dőri F. Parodontális vertikális csontdefektusok gyógyulásának hosszú távú kiértékelése PRG- vagy EMD-vel történt kezelést követően: Esetsorozat. (2021). Fogorvosi Szemle, 114(4), 152-158. https://doi.org/10.33891/FSZ.114.4.152-158. PMID: 35306477.

Csifó-Nagy BK, Sólyom E, Dőri F. Healing of intrabony defects following treatment with a new-generation platelet-rich fibrin or EMD: a randomized clinical trial. Oral Presentation (0096) Europerio10, Copenhagen, Denmark, 2022. J Clin Periodontol, 49: 4-54. https://doi.org/10.1111/jcpe.13634

Csifó-Nagy B, Sólyom E, Huszár, T, Dőri F. Healing of intrabony defects following treatment with PRG or EMD (seven years follow-up): a retrospective case series. Poster (PC207) Europerio9, Amsterdam, The Netherlands, 2018. J Clin Periodontol, 45: 430-430. https://doi.org/10.1111/jcpe.206_12916

9.2. A disszertációhoz nem kapcsolódó közlemények

Csifó-Nagy B, Hulik E, Zsoldos GM, Gera I. Extrém méretű iatrogén eredetű ínyhiperpláziák sebészi korrekciója. Esetsorozat [Surgical correction of excessive gingival enlargements. Case studies]. Fogorv Sz. 2013 Jun;106(2):61-70. Hungarian. PMID: 24344562.

Csifó-Nagy B, Chikány T, Kemper T, Gera I, Windisch P. Complex surgical management of ailing implants – role of peri-implant soft.tissue reconstruction after prosthetically driven reimplantation of the mistreated site (two-years follow-up): a case report. Poster (P1189): Europerio8, London, UK, 2015. J Clin Periodontol, 42: 64-442. https://doi.org/10.1111/jcpe.12399

10. Köszönetnyilvánítás

Hálás vagyok témavezetőmnek, Prof. Dr. Dőri Ferencnek publikációim és dolgozatom megírásához nyújtott minden segítségéért. Köszönöm, hogy lehetetlent nem ismerve mindig rendelkezésre állt és hasznos tanácsaival segítette munkám, biztatott és motivált.
Köszönöm Prof. Dr. Windisch Péternek, hogy munkahelyi vezetőmként bizalmat szavazott nekem és támogatott, valamint számtalanszor biztosított lehetőséget szakmai fejlődésemre itthon és külföldön.
Köszönöm Prof. Dr. Gera Istvánnak, hogy egyetemi hallgató korom óta mindig számíthatok tanácsaira, útmutatásaira. Neki köszönhetem, hogy a parodontológia és a minőségi fogászat meghatározó lett számomra, és már több mint egy bő évtizede lehetek a Parodontológiai Klinika tagja.
Köszönettel tartozom Dr. Sólyom Eleonóra kolléganőmnek, akinek önzetlen segítségére bármikor számíthattam, és akire klinikai vizsgálatunk során mindig támaszkodhattam.
Hálásan gondolok a Parodontológiai Klinikai minden munkatársára, hogy tudományos munkám során készséggel álltak rendelkezésre, minden lehetséges módon segítve azt.
Szívből köszönöm férjemnek a rengeteg támogatást és biztatást, hogy a nehezebb időszakokban is mindig számíthattam rá. Köszönöm kislányomnak, hogy kiváló alvásaival könnyítette dolgozatom megírását.
Hálás vagyok szüleimnek és nővéremnek, hogy mindig hittek bennem, támogattak és mindig támaszkodhattam szeretetükre.
Hálával tartozom, és tisztelettel adózom nagyapám, dr. Vántsa László † emlékének, aki irányt mutatott, segített céljaim megválasztásában, és hitt bennem, hogy képes leszek azokat el is érni.